

ISSN 0762-015X

JTS
JOURNAL DE TRAUMATOLOGIE DU SPORT

ORGANE OFFICIEL DE LA SOCIÉTÉ FRANÇAISE DE TRAUMATOLOGIE DU SPORT

Éditorial
Rugby féminin et pathologies traumatiques : enquête épidémiologique
D. Galleries, N. Darrioussaud, R. Louis, P. Rogée, G. Garret et C. Rogée 187

Mémoires
Évaluation à moyen terme d'une intervention type héli-Castaing dans le traitement de l'instabilité chronique de cheville
J. Richou, M. Henry et F. Dubouat 188
La rééducation d'embliée des ischiojambiers après chirurgie du DIDT
S. Fabri, F. Lavaze, A. Rousseigne et T. Marc 193
L'ostéotomie tibiale chez le rugbyman professionnel. À propos de six cas
M. Bousseton et J.-F. Poirot 200
Ruptures traumatiques de la coiffe des rotateurs chez le rugbyman
D.-H. Pilon, C. Guilleminet, S. Galizia, C. Baudouin, L. Nouze-Assiernaud, P. Lambreau, T. Grogony, J. Galera et D. Fontes 203

Mises au point
Spécificités de la pratique du rugby chez l'enfant
M. Buisson 207
Approche mini-invasive des désinsertions distales du biceps brachial chez le rugbyman
D. Fontes, H. Chénouet et J. Mani 212
Pathologie des adducteurs chez le rugbyman. Démembrement et conduite thérapeutique
B. Javoyan et J.-M. Samama 218
Traitement conservateur de la rupture du ligament croisé antérieur
J.P. Pridmore 222
Épicondylites : - les nouveautés en 2007 -
O. Fischer 227
La lésion traumatique des tendons extenseurs en zone 5 chez le boxeur ou le boxer's knuckle
D. Fontes et J.-F. Nauret 234
Lésions musculo-aponévrotiques et tendineuses. Classification-explorations radiologiques
L. Bellatouche 239

Revue de presse
Bibliographie : évaluation clinique des lésions du bourrelet de l'épaule.
1ère partie
S. Bouch 246


Publication périodique bimestrielle

DÉCEMBRE
2007 4
Vol. 24

This article was published in an Elsevier journal. The attached copy is furnished to the author for non-commercial research and education use, including for instruction at the author's institution, sharing with colleagues and providing to institution administration.

Other uses, including reproduction and distribution, or selling or licensing copies, or posting to personal, institutional or third party websites are prohibited.

In most cases authors are permitted to post their version of the article (e.g. in Word or Tex form) to their personal website or institutional repository. Authors requiring further information regarding Elsevier's archiving and manuscript policies are encouraged to visit:

<http://www.elsevier.com/copyright>

ELSEVIER
MASSON

Journal de Traumatologie du Sport 24 (2007) 234–238

JOURNAL DE
TRAUMATOLOGIE
DU SPORT

Mise au point

La lésion traumatique des tendons extenseurs en zone 5 chez le boxeur ou le *boxer's knuckle*

The extensor tendon's trauma lesion in zone 5 for the boxer or the boxer's knuckle

D. Fontes^{a,*}, J.-F. Naouri^b^a Espace médical Vauban, pôle « main, épaule et sport », 2A, avenue de Ségur, 75007 Paris, France^b Centre médicochirurgical Paris-V, 36, boulevard Saint-Marcel, 75005 Paris, France

Disponible sur internet le 26 novembre 2007

Résumé

Le traumatisme direct de l'appareil extenseur des doigts longs en flexion des articulations métacarpophalangiennes — comme on peut l'observer lors d'un coup de poing — peut occasionner la rupture sous-cutanée d'une bandelette sagittale. C'est le *boxer's knuckle* qui peut se traduire par une bursite chronique ou une luxation de l'appareil extenseur dans la vallée intermétacarpienne. Souvent méconnue, cette lésion peut être négligée notamment chez le boxeur. Elle est d'ailleurs assez peu décrite dans la littérature et probablement sous-estimée. Son diagnostic est essentiellement clinique, la radiographie éliminant les diagnostics différentiels. En cas de doute, une échographie ou plus valablement une IRM lève toute ambiguïté. En dehors des lésions partielles ne déstabilisant pas l'appareil extenseur, le traitement est chirurgical consistant en la suture de la bandelette lésée suivie de trois semaines d'immobilisation. Il permet généralement une récupération fonctionnelle complète et la reprise précoce du sport.

© 2007 Elsevier Masson SAS. Tous droits réservés.

Abstract

Sagittal bands of the extensor tendons can be injured by a direct trauma on flexed metacarpophalangeal joints. It's the boxer's knuckle, which consists on a bursitis or a dislocation of the extensor tendon between the metacarpal heads. This lesion is often misdiagnosed especially for the boxer. There are few publications on this subject in the medical literature. Diagnosis depends on clinical exam, plain X rays eliminates fractures and ultrasonography or RMI, if necessary, visualize the lesion of the sagittal band. Treatment is essentially surgical and followed by an immobilization of 3 weeks. It gives generally good functional results and an early recover of function for sport activities.

© 2007 Elsevier Masson SAS. Tous droits réservés.

Mots clés : Tendon extenseur ; Zone 5 ; Bandelette sagittale ; *Boxer's knuckle*

Keywords : Extensor tendons; Sagittal band; Boxer's knuckle

1. Introduction

La luxation de l'appareil extenseur au dos de l'articulation métacarpophalangienne est fréquemment rencontrée dans le cadre de la polyarthrite rhumatoïde, mais plus rarement dans

un contexte traumatique comme en témoignent le peu de publications sur le sujet et la fréquence de la méconnaissance du diagnostic. La lésion de l'appareil extenseur en zone 5 de Verdan, qui en est la cause, se trouve parfois relatée sous le terme de *boxer's knuckle* par sa relative plus grande fréquence chez le boxeur.

L'instabilité de l'appareil extenseur résulte en effet du défaut du mécanisme de tension des bandelettes sagittales.

* Auteur correspondant.

Adresse e-mail : docteurfontes@noos.fr (D. Fontes).

Leur lésion peut d'ailleurs être isolée ou associée à celle de ligaments collatéraux de l'articulation métacarpophalangienne. L'instabilité de l'appareil extenseur n'est d'ailleurs pas systématique, mais résulte de l'étendue de la lésion. Dans la majorité des cas, il s'agit d'un traumatisme fermé du majeur dominant avec une flexion forcée du doigt (mécanisme de coup-de-poing) à l'origine d'une rupture des fibres sagittales radiales et d'une luxation ulnaire dans la vallée intermétacarpienne du tendon extenseur.

2. Rappel anatomique

Les bandelettes sagittales (BS) font partie du complexe rétinaculaire cylindrique situé (Fig. 1) autour de la tête métacarpienne et de l'articulation métacarpophalangienne (MP) s'inscrivant dans un complexe fonctionnel incluant la plaque palmaire, les ligaments collatéraux et les ligaments intermétacarpiens [1–3]. Elles constituent le principal stabilisateur dynamique de l'appareil extenseur au dos de la MP [4–7]. Elles accompagnent les tendons extenseurs dans leur glissement longitudinal alors que l'orientation des fibres transversales varie avec la course du tendon extenseur et le degré de flexion de la MP. Perpendiculaires à l'axe de l'extenseur en position neutre, elles présentent une angulation de 25 à 45° de flexion de la MP et de 55° en flexion complète [6]. La pression s'exerçant sur les BS varie elle aussi en fonction de la position de la MP, maximale en forte flexion et majorée par une composante

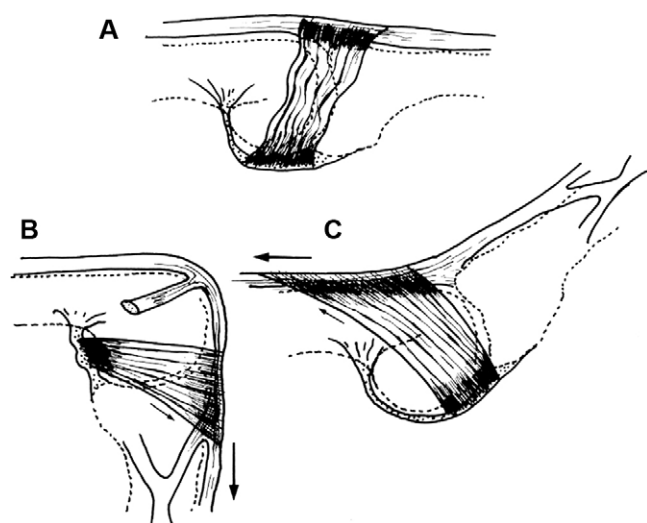


Fig. 2. La tension des bandelettes sagittales est relâchée en rectitude de la MP (2-A) et maximale en flexion (2-B) et en hyperextension de la MP (2-C).

d'inclinaison radiale [6], elle est minimale autour de 45° mais réaugmente en extension complète (Fig. 2).

Sur le plan pathogénique, la section de la BS ulnaire ne déstabilise pas l'appareil extenseur alors que la section proximale (et non distale) de la BS radiale en provoque la luxation dans la vallée intermétacarpienne [6,8–10].

Cette lésion est plus volontiers observée sur les deux premiers doigts longs que le cinquième, bien que les études anatomiques y aient observé une plus grande épaisseur des bandelettes sagittales.

3. Diagnostic

Le caractère exceptionnel de cette lésion explique sa fréquente méconnaissance initiale et la sous-estimation de sa fréquence [11]. L'impotence fonctionnelle douloureuse post-traumatique au dos d'une métacarpophalangienne hématique sans lésion radiographique doit faire évoquer le diagnostic, notamment si l'anamnèse relate un coup-de-poing chez un boxeur (plus souvent à l'entraînement qu'en cours de match, car *strapping* et gants protègent habituellement de ce type de traumatisme). C'est le classique *boxer's knuckle* de la littérature anglo-saxonne [12].

Un examen clinique attentif peut permettre de visualiser la luxation du tendon extenseur dans la vallée intermétacarpienne, ulnaire le plus souvent (mais pas toujours) et douloureuse. On sensibilise l'examen par la mise en flexion complète de la MP (Fig. 3) ou lors d'une extension contre résistance. L'extension active est souvent limitée, voire impossible par la perte du moment d'action du tendon extenseur luxé et se projetant au centre de rotation de la MP (Fig. 4). L'examen clinique peut être répété après quelques jours d'immobilisation en extension, le temps que les phénomènes inflammatoires rétrocedent, pour affiner le diagnostic et adapter le traitement. Il faudra aussi systématiquement apprécier la stabilité des tendons extenseurs des autres doigts ainsi que de la main controlatérale afin de

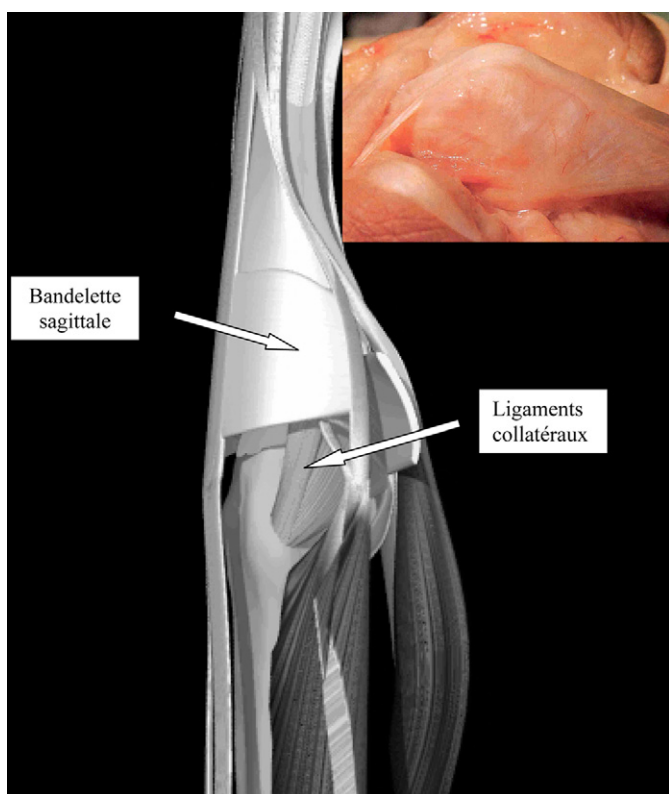


Fig. 1. Anatomie des bandelettes sagittales et de l'articulation métacarpophalangienne.

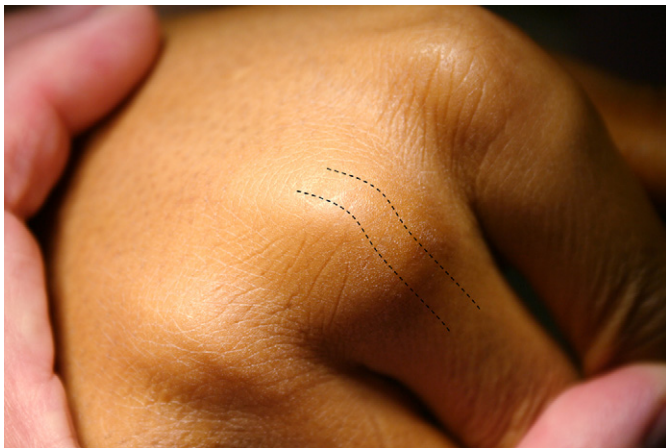

Fig. 3. Luxation radiale de l'appareil extenseur lors de la flexion complète de la MP.

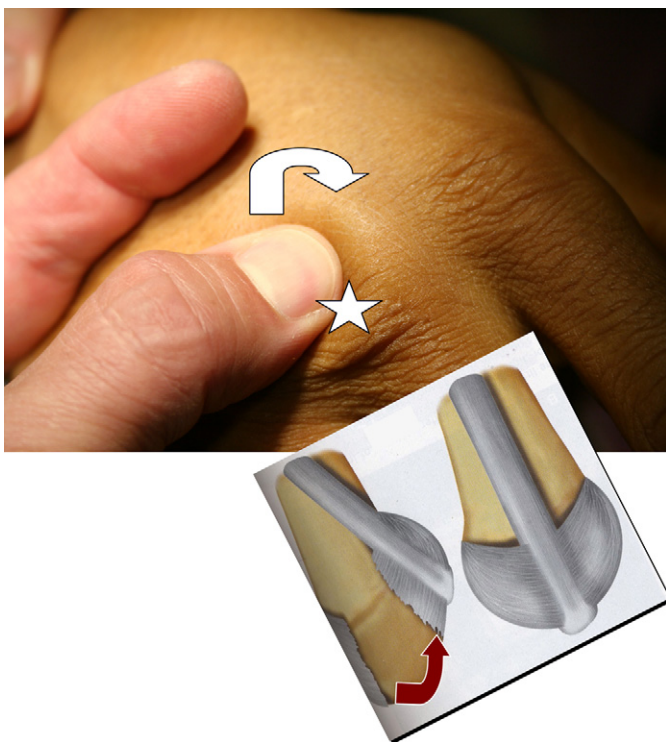


Fig. 4. La palpation de l'extenseur au dos de la MP est douloureuse au niveau de la dossière radiale et caractérise l'instabilité.

démasker une instabilité qui peut parfois être congénitale et nullement pathologique.

L'examen clinique et les circonstances de survenue suffisent habituellement au diagnostic positif. Une composante traumatique latérale ou rotationnelle doit aussi faire suspecter une association à la lésion d'un ligament collatéral et le *testing* de la stabilité de la MP doit être systématique en extension mais surtout en flexion.

En cas de doute, une exploration échographique ou IRM [13] pourra être pratiquée, ces examens étant d'une assez bonne sensibilité notamment l'échographie qui peut être dyna-

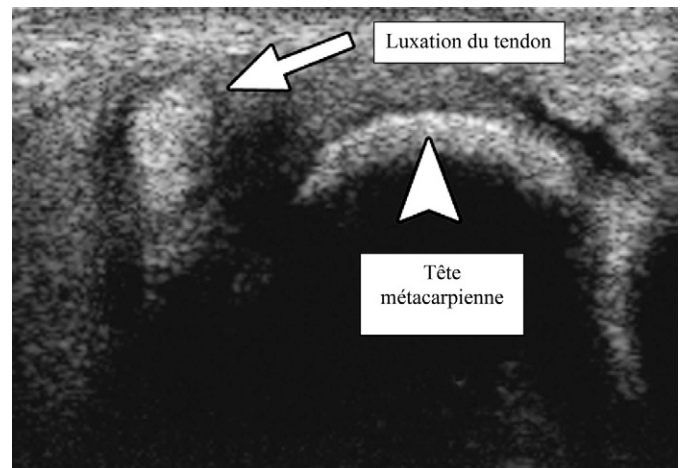


Fig. 5. Aspect échographique d'une lésion de la bandelette sagittale radiale associée à la luxation ulnaire du tendon extenseur.

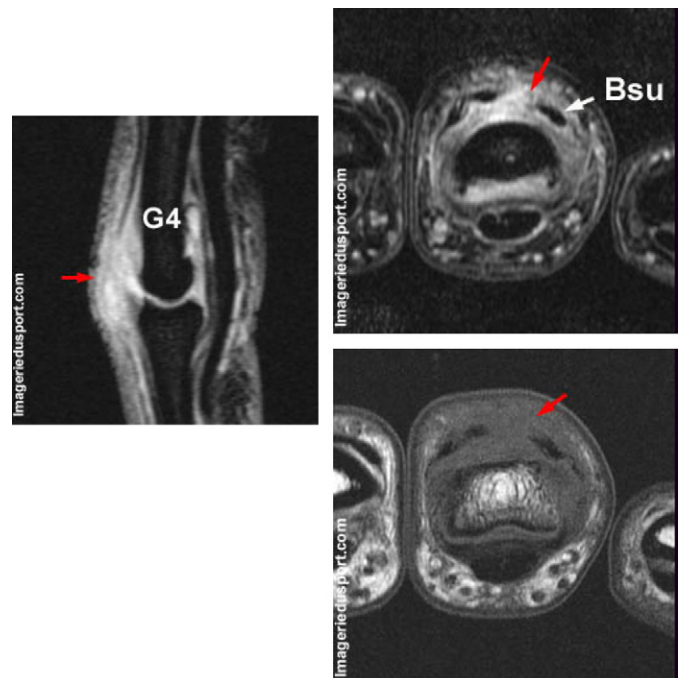


Fig. 6. Aspect IRM d'une rupture de bandelette sagittale avec instabilité de l'appareil extenseur.

mique (Fig. 5). Néanmoins, l'IRM pratiquée au moyen d'antennes spécifiques permet une parfaite exploration de l'appareil extenseur et un diagnostic lésionnel précis (Fig. 6).

Une classification lésionnelle a été proposée par Rayan et Murray en trois types [12] :

- type 1 : simple contusion sans rupture des fibres transversales, sans instabilité du tendon extenseur ;
- type 2 : subluxation tendineuse qui reste néanmoins en contact avec le condyle métacarpien en flexion ;
- type 3 : luxation intermétacarpienne du tendon avec sensations de blocages douloureux de l'extension de la MP.

4. Traitement

Lorsque le diagnostic a pu être fait précocement, le traitement peut être orthopédique chez un patient discipliné. L'immobilisation est stricte en demi-flexion (zone de moindre pression s'exerçant sur les BS [6]) de la métacarpophalangienne, pendant trois à quatre semaines, les interphalangiennes sont laissées libres et mobiles. Après cette période d'immobilisation, la rééducation est réalisée hors attelle, mais celle-ci doit être gardée la nuit et entre les séances pendant encore trois à quatre semaines. L'observance du traitement n'est pas toujours très bonne, ce d'autant que les douleurs disparaissent rapidement et que le peu de signes fonctionnels ressentis par le patient contribuent à la banalisation de sa lésion. Les résultats sont souvent corrects [14] sur les douleurs, mais laissent parfois persister un effet de balayage du tendon qui peut être gênant chez un patient exigeant dans sa récupération fonctionnelle comme le sont les sportifs de haut niveau.

Dans la plupart des cas, nous préférons un traitement chirurgical [15–17] consistant en la suture de la bandelette sagittale lésée après réduction du tendon extenseur (Fig. 7A, Fig. 7B). Une exploration intra-articulaire doit être systématique (lésions chondrales, ligaments collatéraux...). Une immobilisation à 45° de flexion des MP (moindre pression sur les BS [6]) doit

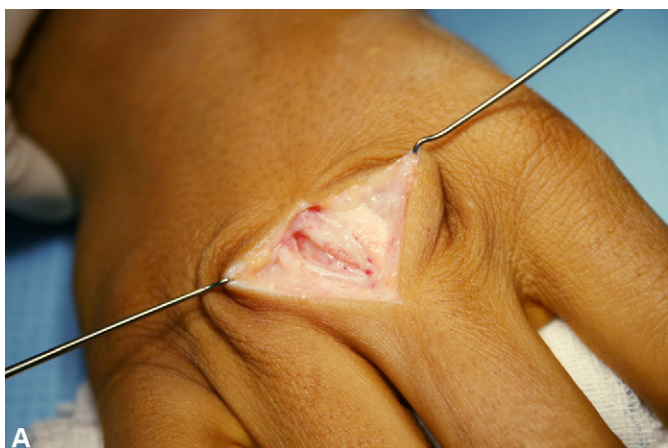


Fig. 7A. Aspect chirurgical de la lésion de la BS ulnaire, exploration articulaire.

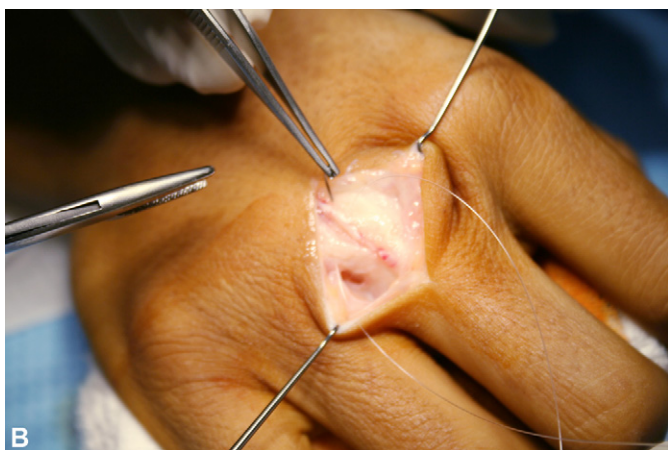


Fig. 7B. Suture de la BS ulnaire par un surjet de PDS 4/0.



Fig. 8. Strapping du boxeur protégeant les têtes des métacarpiens et les MP.

être conservée quatre semaines puis relayée par une syndactylisation du côté de la lésion conservée encore un mois supplémentaire (période de rééducation) et lors de la reprise des activités sportives (exemple : syndactylisation 2–3 pour une lésion de la dossière radiale au dos de la MP3 avec luxation ulnaire de l'extenseur). Un boxeur peut reprendre la frappe avec *strapping* et gants à partir du deuxième mois. Un retard diagnostique de plusieurs semaines ne contre-indique pas ce type de suture souvent possible jusqu'au troisième mois post-traumatique [18–20].

Si la lésion n'est diagnostiquée que plus tardivement, une plastie du retinaculum pourra être pratiquée [21].

Les complications de ces techniques sont rares et se résument à quelques adhérences. La stabilisation est souvent très bonne avec simple persistance d'un coussinet cicatriciel, rarement gênant.

Le meilleur traitement est d'ordre préventif, notamment dans les salles d'entraînement à la boxe en proscrivant tout travail au sac sans protection. Le *strapping* doit être méticuleux et systématique (Fig. 8A,B), et se développent d'ailleurs des protections spécifiques des articulations métacarpophalangiennes. Enfin, les médecins du sport et les traumatologues doivent être sensibilisés à cette pathologie encore trop souvent négligée et traitée avec retard nécessitant alors une prise en charge chirurgicale plus complexe (plasties capsulaire, tendineuse de type Mac Coy ou de retinaculum dorsal) avec des résultats souvent moins gratifiants.

Références

- [1] Rayan GM, Murray D, Chung K, et al. The extensor retinacular system at the metacarpophalangeal joint: anatomical and histological study. *J Hand Surg* 1997;22B:585–90.
- [2] Wheelon FT. Recurrent dislocation of extensor tendons in the hand. *J Bone Joint Surg* 1954;36B:612–7.
- [3] Garcia-Elias M, An K, Berglund L, et al. Extensor mechanism of the fingers: a quantitative geometric study. *J Hand Surg* 1991;16A:1130–6.
- [4] Kettlekamp D, Flatt A, Moulds R. Traumatic dislocation of the long finger extensor tendon: a clinical, anatomical and biomechanical study. *J Bone J Surg* 1971;53A:229–40.
- [5] Boyes JH. Bunnell's surgery of the hand. (4th ed). Philadelphia: J.B. Lippincott; 1984 (343-346470-471).
- [6] Young CM, Rayan GM. The sagittal band: anatomic and biomechanical study. *J Hand Surg* 2000;25A:1107–13.

- [7] Landsmeer JM. The anatomy of the dorsal aponeurosis of the human finger and its functional significance. *Anat Rec* 1949;104:31–43.
- [8] Kaplan EB. Anatomy injuries and treatment of the extensor apparatus of the hand and the digits. *Clin Orthop* 1959;13:14–41.
- [9] Milford Jr. LW. In: Retaining ligaments of the digit of the hand. Philadelphia: W.B. Saunders; 1968. p. 26–7.
- [10] Harris C, Rutledge G. The functional anatomy of the extensor mechanism of the finger. *J Bone Joint Surg* 1972;54A:713–26.
- [11] Zancolli EA. In: Structural and dynamic bases of hand surgery. (2nd Ed). Philadelphia: J.B. Lippincott; 1979. p. 3–36.
- [12] Rayan GM, Murray D. Classification and treatment of closed sagittal band injuries. *J Hand Surg* 1994;19A:590–4.
- [13] Lopez-Ben R, Lee DH, Nicolodi DJ. Boxer knuckle (injury of the extensor hood with extensor tendon subluxation): diagnosis with dynamic US report of three cases. *Radiology* 2003;228(3):642–6.
- [14] Catalano LW, Gupta S, et al. Closed treatment of non-rheumatoid extensor tendon dislocations at the metacarpophalangeal joint. *J Hand Surg (Am)* 2006;31:242–5.
- [15] LeViet D, Ebelin M, Loy S. Luxation traumatique de l'appareil extenseur au dos de l'articulation métacarpophalangienne de l'auriculaire. *Ann Chir Main* 1991;10:273–9.
- [16] Araki S, Ohtani T, Tanaka T. Acute dislocation of extensor digitorum communis tendon at the metacarpophalangeal joint. A report of five cases. *J Hand Surg* 1987;12A:750–7.
- [17] Hame SL, Melone Jr. CP. Boxer's knuckle. Traumatic disruption of the extensor hood. *Hand Clin* 2000;16:375–80.
- [18] Arai K, Toh S, Nakahara K, Nishikawa S, Harata S. Treatment of soft tissue injuries to the dorsum of the metacarpophalangeal joint (Boxer's knuckle). *J Hand Surg [Br]* 2002;27(1):90–5.
- [19] Hame SL, Melone Jr. CP. Boxer's knuckle in the professional athlete. *Am J Sports Med* 2000;28(6):879–82.
- [20] Posner MA, Ambrose L. Boxer's knuckle: dorsal capsular rupture of the metacarpophalangeal joint of a finger. *J Hand Surg [Am]* 1989;14(2 Pt 1):229–36.
- [21] Nagaoka M, Satoh T, Nagao S, Matsuzaki H. Extensor retinaculum graft for chronic boxer's knuckle. *J Hand Surg [Am]* 2006;31(6):947–51.