

Mise au point

L'arthroscopie du poignet. Indications actuelles et résultats

Wrist arthroscopy. Current indications and results

D. Fontès

Institut main et sport, clinique générale du sport, 36, boulevard Saint-Marcel, 75005 Paris, France

Reçu et accepté le 27 septembre 2004

Résumé

L'arthroscopie du poignet est une technique récente mais déjà parfaitement validée pour de nombreuses indications. Elle ne présente que de rares complications mais elle nécessite une courbe d'apprentissage comme toute procédure endoscopique. Elle permet une parfaite visualisation des structures osseuses, cartilagineuses, synoviales et ligamentaires des différentes articulations du poignet. Elle revêt deux aspects : i) diagnostique quand les autres explorations paracliniques sont prises en défaut. Elle participe ainsi au bilan lésionnel des instabilités du carpe, de lésions ostéochondrales et de certaines pathologies synoviales; ii) et thérapeutique avec des indications croissantes dans la pathologie du carpe. Les lésions du complexe triangulaire (traumatiques ou dégénératives) ont trouvé dans l'arthroscopie, l'exploration la plus performante et le traitement le plus adapté et le moins iatrogène (régularisation, réinsertion, raccourcissement du cubitus). D'autres pathologies bénéficient largement de l'arthroscopie comme certains kystes du poignet, les synovites rhumatismales, les fractures radiocarpiales et certaines fractures du scaphoïde. La pathologie dégénérative du poignet comporte elle aussi des indications à l'arthroscopie qui autorise des débridements articulaires (« shaving »), des synovectomies ou bien encore diverses « ectomies ».

© 2004 Elsevier SAS. Tous droits réservés.

Abstract

Arthroscopy of the wrist is a recent technique but already validated for many indications. It rarely gives rise to complications but requires a learning curve just like any other endoscopic procedure. It allows complete visualization of the osseous, articular, synovial and ligamentous structures of the different joints comprising the wrist. There are two main indications for wrist arthroscopy: i) Diagnostic; when other investigations have proved inconclusive (assessment of carpal instabilities, osteochondral fractures and certain synovial pathologies...); ii) therapeutic; these have recently widened in terms of carpal pathology. Lesions of the triangular fibrocartilage complex (traumatic or degenerative) are best diagnosed and treated arthroscopically. Arthroscopic treatment is the least invasive, most effective and safest means of performing procedures such as debridement, TFCC reattachment, and ulna shortening. Other conditions can benefit greatly from wrist arthroscopy such as certain wrist ganglions, rheumatoid synovitis, radiocarpal fractures and some scaphoid fractures. Degenerative pathology of the wrist also presents opportunities for articular debridement ("shaving"), synovectomy or even various "ectomies".

© 2004 Elsevier SAS. Tous droits réservés.

Mots clés : Poignet ; Arthroscopie ; Ligament triangulaire ; Carpe

Keywords: Wrist; Arthroscopy; TFCC; Carpus

1. Introduction – Historique

La technique d'arthroscopie du poignet est assez récente, puisque si la première arthroscopie du genou est attribuée à

Takagi [119,131] en 1918, les premiers travaux concernant le carpe ne remontent qu'au début des années 1970 et reviennent à Watanabe [131,132], un élève de Takagi au Japon. Mais il a fallu attendre la miniaturisation du matériel endoscopique, le génie inventif et l'esprit de systématisation de Terry Whipple pour en décrire avec Powell [140] les voies

Adresse e-mail : djfontes@noos.fr (D. Fontès).

d'abord et rapporter les premiers essais cliniques en 1985 [8,9,141]. L'arthroscopie du poignet bénéficie donc d'un recul suffisant pour juger de ses indications et de ses résultats. Ainsi, la visualisation dynamique des structures ligamentaires et cartilagineuses a largement contribué à une meilleure compréhension de la pathologie du poignet. L'apparition de matériel spécifique et miniaturisé auquel Terry Whipple [142] a à aussi largement contribué, a ouvert de nouveaux horizons tant sur le plan diagnostique que thérapeutique au chirurgien spécialiste de la main qui doit pouvoir en maîtriser la technique et en connaître les indications ainsi que le résultat qu'il sera en droit d'en attendre.

2. Rappel de la technique chirurgicale

2.1. Matériel utilisé

Les optiques utilisées ont un diamètre de 1,9 à 3 mm pour une angulation de 0°, 30° ou 70° [142]. Nous utilisons une taille de 2,7 mm qui permet une exploration tant de l'espace radiocarpien qu'habituellement aussi médiocarpien. Une gaine courte (8 cm) en facilite la maniabilité, le trocart mousse est systématiquement utilisé pour éviter tout risque lésionnel vis-à-vis du cartilage articulaire. Les optiques de 1,9 mm sont néanmoins souvent utiles dans l'exploration de l'articulation médiocarpienne ainsi que de l'articulation trapézométacarpienne. Comme dans toute chirurgie endoscopique, il est nécessaire d'appliquer une rotation de l'optique et de la caméra afin d'explorer les différentes régions intra-articulaires [11] en tenant compte de l'angle d'ouverture distal. Crochets, pinces, bistouris électriques et matériel motorisé ou de suture ont aussi bénéficié d'une miniaturisation pour s'adapter à la pathologie du carpe.

Afin d'ouvrir les espaces articulaires et en favoriser l'exposition, un appareillage de traction est nécessaire au moyen de « doigts japonais » appliqués sur l'index et le médium (la prise des autres doigts longs n'est nécessaire que dans l'utilisation d'un cadre de Finochietto, alors que la prise du pouce n'est nécessaire qu'à l'exploration spécifique de l'articulation trapézométacarpienne). Notre préférence se porte sur la tour arthroscopique verticale de Whipple (Linvatec®) mais une traction plus simple est possible avec un cadre d'épaule et un contre-appui brachial, certains chirurgiens comme Régis Legré ou Tim Lindau [62] ont opté pour une traction horizontale dans l'axe de la table opératoire. Chaque opérateur a sa préférence, mais la tour de Whipple est modulable, permet une traction dans les différents plans d'inclinaison du poignet et présente l'intérêt d'être intégralement autoclavable (Fig. 1). L'usage d'une pompe arthroscopique n'est pas recommandé devant les risques théoriques d'extravasation à l'avant-bras et la seule gravité suffit à une irrigation suffisante sauf peut-être dans l'indication particulière des arthrolyses.

Un amplificateur de brillance miniaturisé peut parfois s'avérer nécessaire dans certaines indications.

L'intervention se pratique selon les règles habituelles de déterision et d'asepsie opératoire de la chirurgie orthopédique

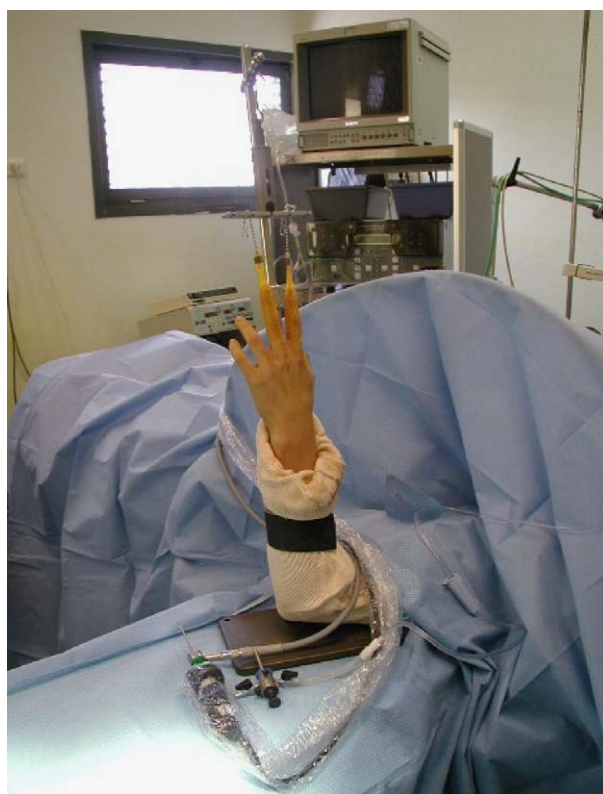

Fig. 1. Installation sur tour de traction (Linvatec®), l'index et le médium sont mis en traction au moyen de « doigts japonais » en Nylon.

et sous garrot pneumatique. Elle ne nécessite habituellement qu'une anesthésie locorégionale et s'adapte parfaitement aux conditions de la chirurgie ambulatoire.

2.2. Voies arthroscopiques

2.2.1. Espace radiocarpien

Au dos du poignet et en projection de l'articulation radiocarpienne, les six compartiments de tendons extenseurs [74] servent de repères anatomiques aux différentes voies d'abord et à l'introduction des instruments. Entre deux compartiments, il est possible d'inciser sans risque, ce qui constitue autant de voies possibles pour l'exploration de la radiocarpienne [11]. Il est habituel depuis Whipple et Powell [140] de numéroter ces dernières de dehors en dedans (Fig. 2) et sous forme d'intervalles.

Quatre structures anatomiques suffisent habituellement au repérage des voies d'abord les plus usuelles, elles seront dessinées sur la peau avant distention liquidienne : le tubercule de Lister, l'extensor pollicis longus, l'extenseur commun, l'extensor carpi ulnaris (ECU) et la base du troisième métacarpien.

Selon ces critères, on définit ainsi les voies 1–2, 3–4, 4–5, 6–R (versant radial de l'ECU) et 6–U (versant ulnaire de l'ECU) (Fig. 2).

2.2.2. Espace médiocarpien

Il est exploré habituellement à partir de l'espace scapho-capital (voie RMC : radiomidcarpal) situé à mi-distance entre

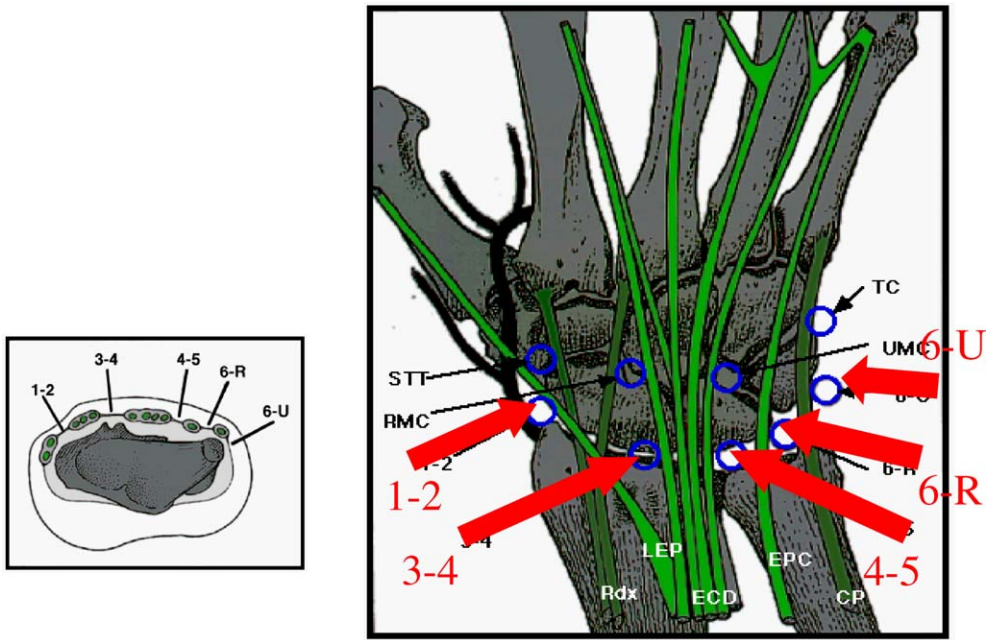


Fig. 2. Les voies d'abord de l'articulation radiocarpienne.

la voie 3–4 et la base du troisième métacarpien. D'autres voies sont parfois nécessaires : entre hamatum, lunatum et triquetrum (voie UMC : ulno midcarpal), entre scaphoïde et son socle trapézotrapézoïdien (voie STT : scaphotrapézo-trapézoïdienne) ou encore entre hamatum et triquetrum (voie TH : triquétroramatale) (Fig. 3).

2.2.3. Articulation radio-ulnaire distale

L'exploration arthroscopique de cette articulation n'est pas toujours techniquement faisable car en dehors d'une hyperlaxité radio-ulnaire distale, il n'est pas possible de la

distracter. Le scope peut parfois être introduit proximale-ment à la voie 4–5 en supination de l'avant-bras, permettant alors l'exploration articulaire dorsale et proximale du complexe triangulaire [142].

2.2.4. La stratégie des voies d'abord

Après repérage anatomique, les voies sont dessinées, la peau est incisée superficiellement et les plans sous-cutanés sont dissisés à la pince hémostatique afin d'éviter une lésion tendineuse ou nerveuse plus profonde. On ouvre ensuite l'articulation en tenant compte à chaque fois de l'obliquité de l'articulation à ce niveau. L'index de l'opérateur est mis en butée afin d'éviter une échappée antérieure. La distension liquidienne en préalable à toute incision n'est pas indispensable à l'éloignement des structures anatomiques nobles comme elle peut l'être dans la chirurgie arthroscopique du coude.

Selon l'orientation étiologique préopératoire, une stratégie des voies d'abords sera établie :

- si l'on suspecte une pathologie sur le versant radial de l'articulation, la voie 3–4 sera la voie optique, la voie 6–U, la voie de drainage, les voies 4–5 ou 1–2 les voies instrumentales ;
- si l'on souhaite explorer préférentiellement le versant ulnaire, on optera volontiers pour une voie optique 6–R, un drainage par la voie 1–2 et une instrumentation par les voies 3–4 ou 6–U.
- les lésions antérieures sont aisément visualisées par les voies à composante essentiellement dorsale.
- alors que les lésions capsulaires dorsales nécessiteront un angle de travail supérieur aux 30° habituels de la chirurgie arthroscopique et feront appel aux voies les plus extrêmes (6–U ou 1–2) sachant que des voies antérieures sont pos-

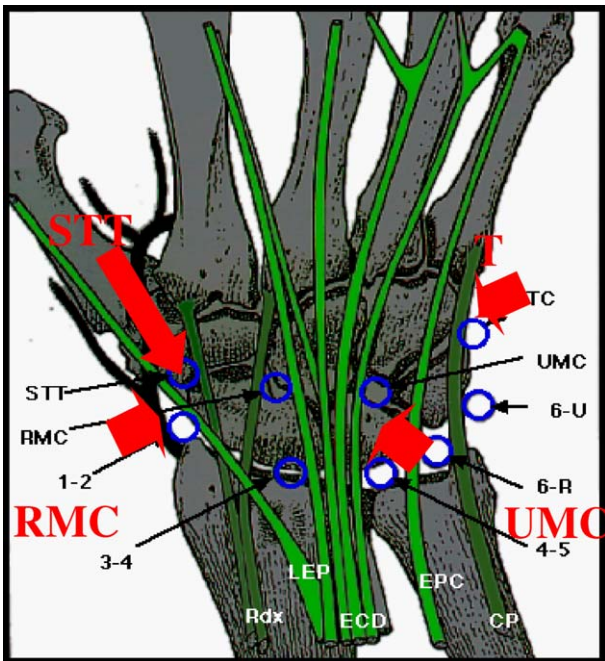


Fig. 3. Les voies d'abord de l'articulation médiocarpienne.

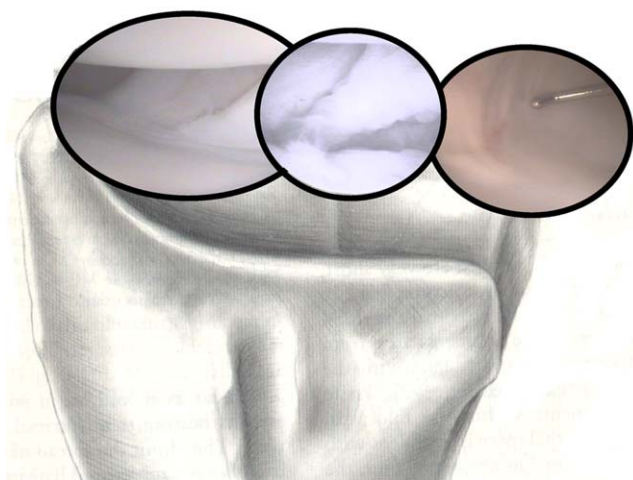


Fig. 4. L'exploration radiocarpienne, le ligament de Testut ainsi que le ligament scapholunaire sont dans l'axe de l'optique en position 3–4 ; en dehors sont visualisés le ligament radio-lunaire long (LRL) et le ligament radioscapocapital antérieur (RSCL) ; en dedans le ligament radiolunaire court (SRL) et les ligaments triangulocarpiaux antérieurs.

sibles mais comportent des risques anatomiques qui en restreignent les indications.

Dans tous les cas, il ne faut pas hésiter à alterner les voies afin d'améliorer l'exploration articulaire qui doit demeurer systématique quelle que soit la pathologie rencontrée. Il est d'usage de préconiser une exploration concomitante des articulations radio et médiocarpiennes mais en pratique, nous ne pratiquons cette dernière que dans l'analyse dynamique des instabilités du carpe ou dans le cadre d'une arthroscopie diagnostique.

2.3. Anatomie arthroscopique

2.3.1. Articulation radiocarpienne

L'espace scapholunaire est immédiatement visible (Fig. 4), le ligament radioscapolunaire (ou ligament de Testut et Kuentz) constitue d'ailleurs un excellent repère anatomique [36,58,59]. Les deux fossettes articulaires radiales (séparées par une crête antéropostérieure) sont explorées proximement. Il faut s'attarder sur le versant dorsoradial de la fossette scaphoïdienne parfois le siège d'une chondromalacie, terme évolutif de certaines désaxations carpiennes (« SLAC ou SNAC wrists »...). Les ligaments extrinsèques antéroexternes (radioscaphocapital antérieur, radiolunaire long et radiolunaire court) sont ensuite palpés (Fig. 4). On se porte ensuite sur le plan ligamentaire antérieur et interne, ainsi que sur la capsule dorsale dont on isole difficilement le ligament radiolunotriquétral postérieur.

Grâce à la mobilisation du poignet, les facettes supérieures, antérieures et postérieures des os de la première rangée sont étudiées. En l'absence de lésions, les ligaments interosseux (scapholunaire et lunotriquétral) apparaissent comme de simples « vallées encroûtées de cartilage » entre deux os (Fig. 5). Ils sont plus élastiques à la palpation que le cartilage

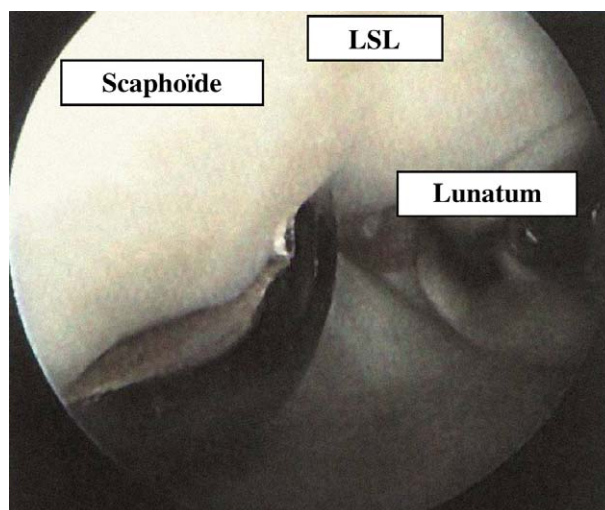


Fig. 5. Palpation du ligament scapholunaire interosseux (poignet gauche, voie optique 3–4 et instrumentale 4–5).

articulaire qui a la même couleur. On recherchera une lésion antérieure (siège habituel débutant des ruptures traumatiques) en flexion palmaire du poignet.

Le complexe triangulaire (« TFCC » des anglo-saxons) apparaît, en dehors de toute anomalie, comme une surface fibrocartilagineuse régulière, concave, élastique à la palpation (effet « trampoline »). On recherchera attentivement au crochet palpateur (Fig. 6) la moindre solution de continuité dont il faudra préciser le siège et l'étendue [94,95]. Une dépression physiologique siège sur son versant cubital et antérieur : le recessus préstyloïdien dont on apprécie la profondeur ; il se poursuit en avant par les ligaments triangulocarpiaux participant au complexe triangulaire.

Afin d'apprécier correctement ces différentes structures anatomiques, il est souvent nécessaire de changer de voie au profit des voies 4–5 et 6–R [141].

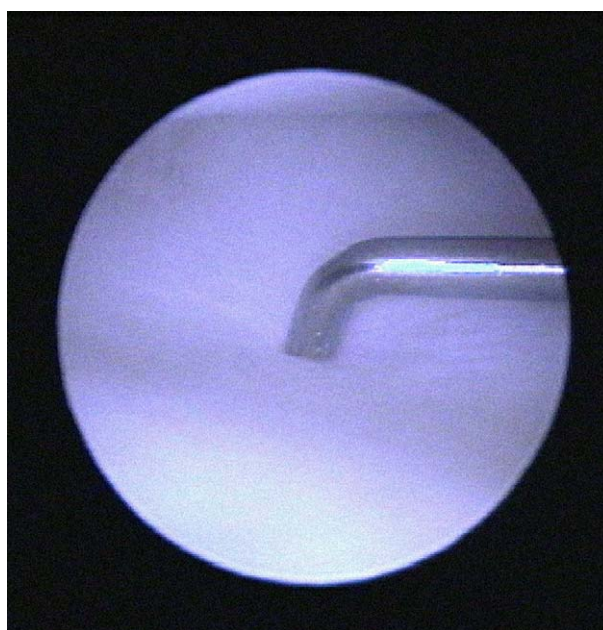


Fig. 6. Palpation d'un TFCC normal : effet « trampoline ».

2.3.2. Exploration de l'espace médiocarpien

Plus étroite que la radiocarpienne, son exploration nécessite parfois une optique de 1,9 mm. L'espace articulaire est distendu par l'injection de 10 ml de sérum isotonique avant d'introduire l'arthroscope entre scaphoïde et grand os (voie RMC). En déplaçant l'optique de dehors en dedans et en manipulant le poignet, on explore successivement les surfaces cartilagineuses de l'articulation scaphotrapézo-trapézoïdale (STT) parfois le siège d'une chondromalacie, la face inférieure du scaphoïde, le grand os, l'espace entre grand os et semi-lunaire (dont on appréciera l'ouverture en traction), l'articulation triquétrorhamatale et hamatocapitale (normalement indissociable). La face inférieure des espaces scapho-lunaire et lunotriquétral est palpée et testée lors de manœuvres d'inclinaisons et de ballonnement antéropostérieur. Elles n'admettent pas l'introduction d'un crochet en cas d'anatomie normale.

Le plan ligamentaire antérieur est bien visualisé, notamment les ligaments scaphocapital, radioscapocapital, triquétrorhamatocapital et triquétrorcapital qu'il convient de tester au crochet palpateur afin de démasquer d'éventuelles instabilités médiocarpiennes. L'absence (configuration de type 1 selon Viegas) ou la présence (Viegas 2) d'une articulation lunohamatale sera notée [29,127,128].

2.3.3. Suites postopératoires

Un pansement légèrement compressif sera conservé jusqu'à la sortie du patient ainsi qu'une écharpe de soutien conservée jusqu'au recouvrement complet de la motricité. Un traitement anti-inflammatoire et antalgique est habituellement institué pour les premiers jours postopératoires. En l'absence d'immobilisation, une auto-rééducation sera immédiate et, selon l'étiologie, la reprise du sport s'envisagera entre le quinzième jour et le deuxième mois.

3. L'arthroscopie diagnostique

3.1. L'exploration dynamique de référence du poignet

L'arthroscopie du poignet est essentiellement un procédé thérapeutique, mais elle peut être indiquée à titre diagnostique lorsque la clinique et les examens complémentaires ne permettent pas d'affirmer, d'explorer valablement ou d'éliminer formellement une pathologie intracarpienne [13,20,23,55,60,88,117].

Nous retenons cinq grands cadres d'indication diagnostique.

3.1.1. Lorsque le bilan radiographique est non contributif

En pathologie mécanique chronique, la négativité du bilan radiographique et notamment d'un arthroscanner (avec injection des trois compartiments) peut conduire à pratiquer une scintigraphie osseuse. Sa négativité fait arrêter le plus souvent tout bilan complémentaire mais une hyperfixation localisée non spécifique peut engager à poursuivre les explo-

rations et proposer une arthroscopie qui, bien qu'invasive, n'a aucune morbidité pour des équipes entraînées [28,36,71,87,116]. Cependant, c'est un examen difficile qui exige une courbe d'apprentissage.

Plusieurs cas peuvent ainsi expliquer l'absence de contribution des examens conventionnels :

- l'absence de sensibilité formelle de l'arthroscanner ou de l'arthro-IRM (parfois de réalisation technique imparfaite, souvent douloureux), ils peuvent être négativés par un effet de clapet de lésions ligamentaires incomplètes ou par la présence d'un tissu cicatriciel incompétent mécaniquement mais non différencié radiographiquement de façon certaine d'un ligament normal ce qu'ont pu mettre en évidence de nombreuses études de sensibilité comparative [12,14,17,85,93,123,137,150].
- la spécificité des explorations arthrographiques diminue notamment avec l'avancée en âge des patients [68]. Ainsi, Herbert [51] – sur 60 arthrographes bilatérales de poignet – met en évidence 74 % de fuites ligamentaires identiques sur le poignet asymptomatique. Cantor [12] note qu'en cas de poignet douloureux chronique, 88 % des fuites du ligament triangulaire, 59 % du ligament lunotriquétral et 57 % du ligament scapholunaire sont bilatérales. La constatation d'une fuite ligamentaire à l'arthrographie ne signe donc pas son caractère pathologique. L'arthroscopie diagnostique est supérieure pour la pathologie ligamentaire, car elle réalise une étude essentiellement dynamique, avec une très bonne sensibilité et une spécificité de 100 % [22,26].
- les instabilités médiocarpiennes échappent aux explorations radiologiques conventionnelles incapables d'en visualiser la lésion ligamentaire causale (même si l'IRM s'avère prometteuse dans cette indication). L'examen clinique est évocateur et les radiographies dynamiques souvent contributives mais sans caractère formel [35,63]. Le « testing » ligamentaire arthroscopique médiocarpien permet alors un parfait bilan lésionnel localisant ainsi l'incompétence ligamentaire au ligament triquétrorhamatal antérieur ou au plan extrinsèque scaphotrapézo-trapézoïdien.
- d'autres pathologies peuvent encore être laissées pour compte des explorations radiographiques conventionnelles : « souris » ostéocartilagineuses intra-articulaires (plus rares dans le poignet que dans le coude), foyers de chondrite localisée (comme sur la pointe de l'hamatum), fractures ostéochondrales [111], formations kystiques mucoïdes profondes notamment aux dépens de la réflexion synoviale dorsale du ligament scapholunaire (équivalent des « occult ganglions » de Watson) (Fig. 7), lésions ligamentaires extrinsèques (Fig. 8)...

3.1.2. Bilan dynamique des instabilités du carpe

Le diagnostic positif d'une lésion ligamentaire interosseuse n'est pas synonyme d'une instabilité du carpe et la confrontation radioclinique n'est pas toujours suffisamment concluante avant de s'engager sur des procédures thérapeu-

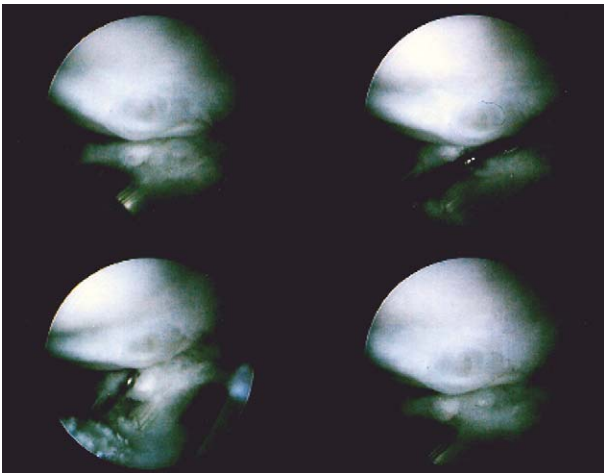


Fig. 7. Microkystes dorsaux du ligament scapholunaire.

tiques définitives. En outre, il existe de véritables instabilités « pré-dynamiques » ou pré-radiographiques, avec un bilan radiographique statique et cinétique non contributif [26,101]. L'arthroscopie précise alors les lésions, leurs éventuelles possibilités de réparation, ainsi que leurs conséquences biomécaniques, d'où l'importance des tests médiocarpiens dynamiques comme le test au crochet palpeur de Geissler avec ses quatre stades [47], ou le test de « Watson arthroscopique » en trois stades de Dautel et Merle [25,27] :

- stade 1 : seule la pointe du crochet palpeur peut être introduite dans la lésion ;
- stade 2 : le crochet est introduit dans la lésion et peut y être « twisté » ;
- stade 3 : l'arthroscope lui-même peut être glissé dans l'espace scapholunaire et passer ainsi de l'articulation radiocarpienne à l'articulation médiocarpienne.

Ces différents tests présentent l'intérêt d'être parfaitement objectifs, reproductifs et non-opérateurs dépendants au contraire des tests cliniques proposés par Watson [133], Lane

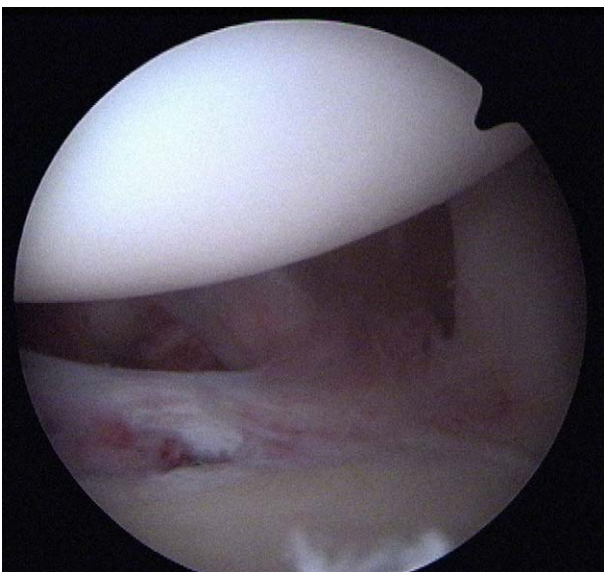


Fig. 8. Lésions des ligaments extrinsèques antéro-externes (vue radiocarpienne).

ou Reagan [89]. De plus, ces tests ne sont nullement spécifiques des instabilités du carpe et se retrouvent dans près de 25 % des cas chez des sujets indemnes de toute pathologie. Le rôle des ligaments extrinsèques n'est pas encore parfaitement précisé dans l'évolution des instabilités du carpe mais leur lésion contemporaine des entorses scapholunaire ou lunotriquétrale [65], ou leur détente progressive, participent indubitablement à la destabilisation du carpe. Or leur exploration anatomique n'est guère possible que par arthroscopie car l'IRM permet d'en visualiser certains mais nullement leur évaluation dynamique. La connaissance de ces éventuelles lésions permet alors une prise en charge thérapeutique complète intégrant la totalité des lésions ligamentaires. Sur le plan technique, l'introduction du scope ou des instruments est parfois rendue difficile par la bascule en « DISI » du lunatum ou la subluxation rotatoire du scaphoïde. Une bonne vision spatiale et l'utilisation d'une tour de traction modulable permettent généralement d'éviter ces écueils.

3.1.3. Bilan cartilagineux des « SNAC et SLAC wrists »

Les décisions thérapeutiques, face à des lésions anciennes des ligaments interosseux ou du scaphoïde, sont souvent lourdes de conséquences (gestes d'excision osseuse, arthrodèses partielles), aussi un parfait bilan cartilagineux s'impose avant toute intervention irréversible [16,98,111,116]. Un arthroscanner pratiqué par un radiologue spécialisé avec une triple injection emplit généralement ce cahier des charges. Néanmoins, le moindre doute doit conduire à un complément d'exploration endoscopique permettant alors une classification lésionnelle précise.

3.1.4. Lésions associées aux fractures du radius

Nous avons montré dès 1992 [37], par une étude arthrographique prospective systématique des fractures du radius, l'importance des lésions ligamentaires (une lésion du complexe triangulaire dans 2 cas sur 3 et une lésion interosseuse dans presque un cas sur deux) ou cartilagineuses contemporaines des fractures du radius. De nombreuses études ont repris et confirmé ces données, affinées depuis par le développement de l'arthroscopie [45,91,144] permettant un diagnostic lésionnel précis et une prise en charge thérapeutique immédiate. Chacun se souvient des douleurs séquellaires de fractures du radius alléguées sur le versant ulnaire de l'articulation et rapportées à d'hypothétiques pseudarthroses de la styloïde cubitale que nous avons tous pu être tenté d'exciser avec des résultats bien souvent imparfaits. Il s'agissait en fait, dans la plupart des cas de lésions contemporaines ou secondaires (par positivité de la variance ulnaire) du complexe triangulaire (TFCC) totalement négligées. Il n'y a donc pas lieu, à notre époque de priver le patient jeune d'une exploration endoscopique anodine et très peu iatrogène lors du traitement chirurgical de sa fracture.

3.1.5. Exploration trapézométacarpienne

La pathologie traumatique ou dégénérative de cette articulation ne bénéficie pas d'explorations paracliniques très fia-

bles. La miniaturisation de l'arthroscopie en permet maintenant une exploration cartilagineuse complète ainsi que des structures ligamentaires périphériques que l'on peut tester individuellement. L'arthroscopie diagnostique permet d'orienter au mieux les éventuelles indications thérapeutiques ultérieures [40,42].

3.2. Indications thérapeutiques actuelles

L'arthroscopie peut participer au traitement du poignet traumatique récent ou séquellaire, dégénératif ou synovial. L'engouement que lui portent de plus en plus d'opérateurs conduit au développement de nombreuses techniques dans différents domaines de la pathologie du carpe.

3.2.1. Le poignet post-traumatique

Les principales indications sont les lésions ligamentaires (du complexe triangulaire, des ligaments interosseux, des ligaments extrinsèques) et les fractures (radius et os du carpe) [7,23,25,38,80,90,129].

3.2.1.1. Les lésions du complexe triangulaire (Triangular FibroCartilage Complex). Le TFCC intervient à la fois dans la stabilisation de l'articulation radio-ulnaire distale, mais aussi comme amortisseur des contraintes axiales internes (normalement inférieures à 20 % de la totalité des forces transmises au poignet pour une variance ulnaire neutre), ces dernières augmentent [81] avec la variance ulnaire. Les lésions traumatiques du TFCC (classe 1 de Palmer) surviennent soit lors d'une chute en pronation inclinaison cubitale, soit lors d'une torsion forcée ou contrariée du poignet [82]. Le diagnostic positif de perforation du TFCC peut souvent être confirmé par une arthrographie, un arthroscanner ou plus rarement une IRM, mais seule l'arthroscopie comporte une sensibilité et une spécificité de 100 % tout en précisant la localisation exacte, l'étendue ainsi que les éventuelles lésions associées (classification de Palmer – Fig. 9). C'est parfois la perte de son élasticité naturelle comparée à celle d'un « trampoline » lors de sa palpation qui affirmera la désinsertion périphérique totalement inaccessible à un diagnostic arthroscannographique. Mais si l'arthroscopie est le procédé diagnostique le plus performant, c'est aussi le moyen thérapeutique le moins invasif et le plus adapté à la réparation de ces lésions.

La rupture peut se situer en zone centrale (classe 1-A) (Fig. 9A), cubitale (classe 1-B) (Fig. 9B) associée ou non à la fracture de la base de la styloïde ulnaire, périphérique antérieure (classe 1-C) (Fig. 9C) ou en zone radiale (classe 1-D) (Fig. 9D). Seule la périphérie cubitale est vascularisée [43,49,70,83,120] donc à même de cicatriser après une réparation chirurgicale facilitée par le développement de matériel spécifique (Fig. 10). Notre préférence va à la technique outside-in de Whipple [19,43,142] suturant le TFCC désinséré à la gaine profonde de l'*extensor carpi ulnaris* au moyen d'un ancillaire spécifique (Inteq® Société Linvatec®). De nombreuses autres techniques sont des adaptations des pro-

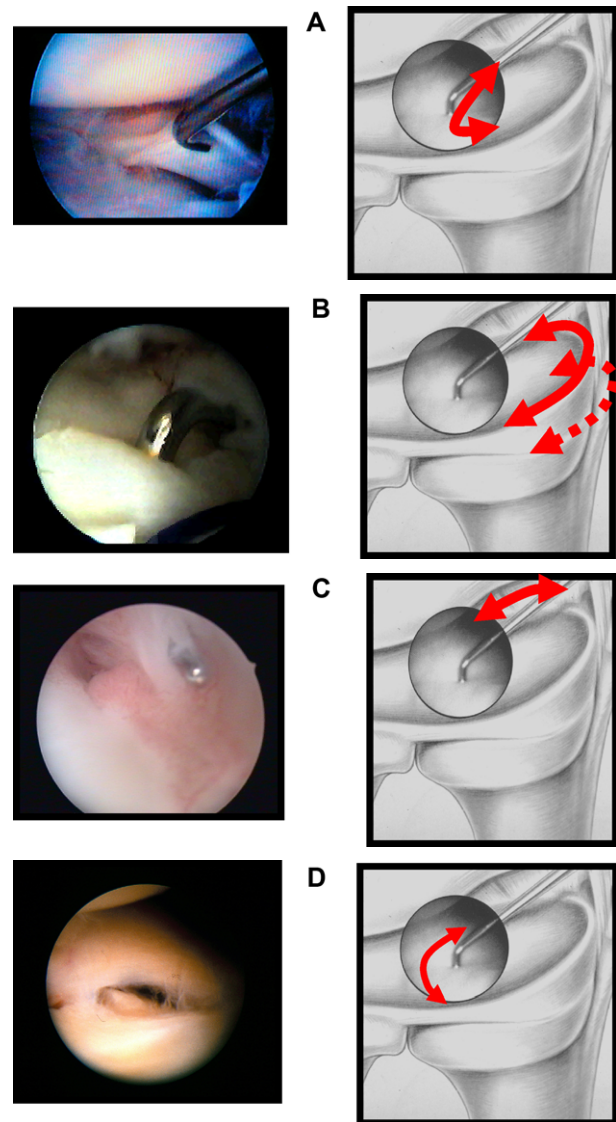


Fig. 9. Classification des lésions traumatiques selon Palmer (classe 1).
 A. Lésion du disque central situé à plus de 2 mm de l'insertion radiale.
 B. Lésion du versant ulnaire du TFCC (avec ou sans fracture de la styloïde ulnaire).
 C. Lésion « distale » antérieure du TFCC.
 D. Lésion de l'insertion radiale du disque central.

cévés de suture méniscale soit par l'utilisation de longues aiguilles selon Tuohy [30,50,79,113,121,130,149] ou plus récemment par l'utilisation de clips de suture méniscale [10] de maniement aisé mais nécessitant une validation sur le long terme. Les avulsions fracturaires emportant la styloïde à sa base justifient une ostéosynthèse par brochage ou vissage en compression. L'exposition et le traitement des lésions du TFCC sont beaucoup plus faciles et moins délabrants que les gestes pratiqués à ciel ouvert [112].

Les autres lésions du fibrocartilage seront débridées à la manière d'une ménisectomie en épargnant les ligaments radiocubitaux inférieurs antérieurs et postérieurs réels stabilisateurs de l'articulation [43,46,66,69,77]. Le développement de bistouris électriques vaporisateurs a considérablement simplifié la technique de débridement des lésions

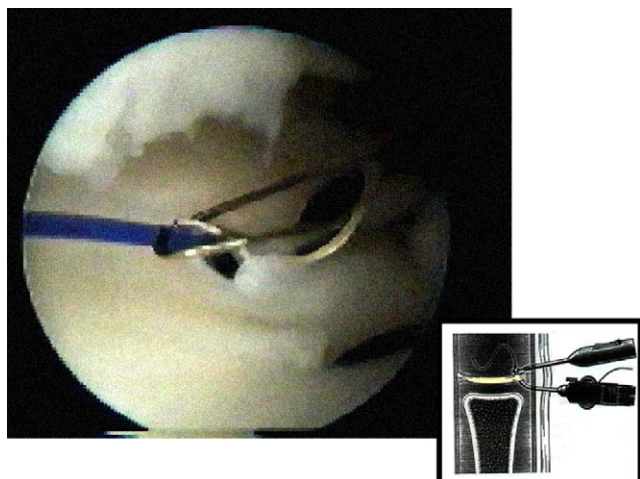


Fig. 10. Suture endoscopique d'une lésion de classe 1-B de Palmer selon la outside-in technique de Whipple au moyen du matériel Inteq®.

avasculaires et instables (Fig. 11). Les désinsertions radiales (Classe 1-D) se situent dans leur portion centrale en zone cartilagineuse avasculaire et justifient donc un débridement central alors que si la désinsertion gagne la périphérie antérieure et/ou postérieure une tentative de réinsertion [34,86,109] est doublement logique : pour des raisons vasculaires et surtout mécaniques pour éviter toute destabilisation radio ulnaire distale que risquerait d'occasionner une large excision. Quant aux lésions distales de Classe 1-C, nous n'avons pas l'expérience des sutures arthroscopiques comme préconisées par Geissler et préférons un simple débridement des lésions instables.

Cette attitude thérapeutique est classiquement admise par la plupart des auteurs et conduit en moyenne à 80 % de bons et très bons résultats comme Westkaemper [139] qui en relate 78 %, ou Lee Osterman [79] qui, sur 52 débridements observe 73 % de normalisation, 12 % d'amélioration fonctionnelle et dans tous les cas de meilleurs résultats que la chirurgie conventionnelle à ciel ouvert.

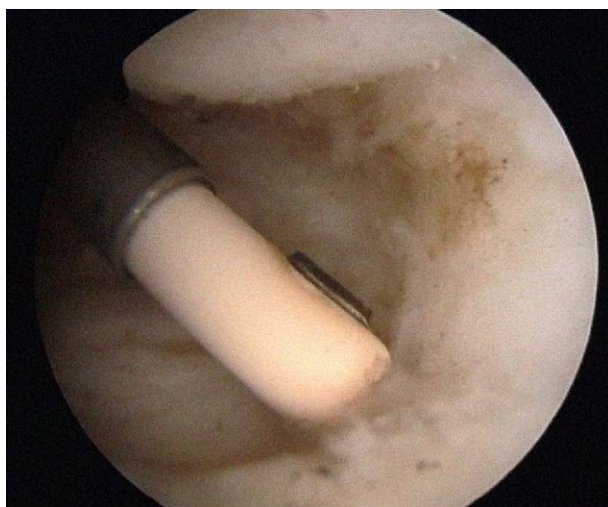


Fig. 11. Débridement d'une lésion de Classe 1 A de Palmer au moyen d'un mini VAPR® (Société MITEK) (poignet gauche, voie optique 3–4, voie instrumentale 6–R).

Nos résultats personnels sont du même ordre [44] : ainsi de 1990 à 2000, nous avons traité 248 lésions du TFCC (représentant alors 44 % de nos indications d'arthroscopie). 78 % (194 cas) de ces lésions étaient d'ordre traumatique (Classe 1 de Palmer) pour un âge moyen de 34 ans et une égale répartition du sex ratio. L'étiologie était un accident sportif dans 40 % des cas, 32 % d'accidents domestiques et 28 % d'accidents du travail. La mesure de la variance ulnaire s'est avérée significativement positive (+ 0,6 mm) dans les lésions de classe 1-A occasionnées par l'effet de « butoir » d'un cubitus long au travers de la portion horizontale du TFCC. L'évaluation des résultats selon le *Mayo Clinic Modified Wrist Score* a retrouvé 84 % de bons et très bons résultats avec un retour précoce aux activités sportives ou professionnelles des patients. Les rares mauvais résultats correspondaient à une variance ulnaire très positive (accessible alors à un raccourcissement diaphysaire de l'ulna) ou à la présence de lésions associées, rejoignant alors les conclusions de Minami et al. [69].

3.2.1.2. Les lésions des ligaments interosseux scapholunaires et pyramidolunaires. La lésion de ces ligaments est à l'origine principale des instabilités du carpe de pronostic rapidement arthrogène notamment pour les dissociations scapholunaires (SLAC wrist de Watson). Un diagnostic lésionnel précoce est donc indispensable et là encore l'arthroscopie radiocarpienne et médiocarpienne s'avère être d'un apport essentiel notamment dans la localisation précise de la lésion et l'appréciation de son retentissement dynamique sur la stabilité intracarpienne. La portion centrale de ces ligaments est avasculaire, sa lésion n'est généralement pas destabilisante mais responsable d'un syndrome de dérangement interne parfaitement accessible à une simple régularisation arthroscopique ou « shaving ». La propagation lésionnelle en avant ou en arrière du ligament dissocie habituellement l'espace interosseux, il faut alors opter soit pour une réparation chirurgicale « à ciel ouvert » soit pour une réduction par multibrochage interosseux créant une « ankylose fibreuse » de bonne efficacité mécanique à la condition d'être pratiquée assez précocement après le traumatisme [99,110,143,147].

La régularisation par thermocoagulation ou « shaving » classique de lésions fibrocartilagineuses instables semble une alternative intéressante en l'absence d'instabilité clinique devant un grade lésionnel arthroscopique 1 ou 2 selon Dautel [28,100,102,104,105,138,143]. Ruch et al. [100] relatent 14 patients avec des lésions partielles du ligament scapholunaire ou lunotriquétral ; au recul de deux ans 13 d'entre eux ont retrouvé une activité normale et l'indolence. Sachar et al. [108] retrouvent des résultats comparables dans des lésions associées des ligaments interosseux et préconise même cette technique en alternative à des reconstructions ligamentaires ou des arthrodèses partielles.

Quant au brochage interosseux (« ankylose fibreuse ») préconisé par Whipple [143], il semble être justifié avec de bons résultats radio-cliniques jusqu'à trois mois de délai

lésionnel. Lee Osterman [80] rapporte 20 cas de brochage pyramido-lunaire avec 80 % de bons résultats à deux ans de recul.

3.2.1.3. Les lésions des ligaments extrinsèques. L'exploration et surtout la palpation des ligaments extrinsèques renseignent de manière incomparable sur l'évolution de certaines instabilités du carpe. Ainsi plusieurs ligamentoplasties tirent leur argumentaire d'une hypothétique détente ou participation lésionnelle des moyens de stabilisation extrinsèques du scaphoïde sans en apporter la moindre visualisation. Une lésion partielle de ces ligaments participe sans doute de syndromes douloureux chroniques mal identifiés (syndromes de dérangement interne du poignet sans instabilité) et qui pourront tirer bénéfice du débridement des tissus capsuloligamentaires lésés (Fig. 8).

Certains auteurs comme Geissler [47] ou Slutsky [115] proposent des techniques de suture arthroscopique de certains de ces ligaments sans apporter encore de séries nécessaires à la validation de ces procédures. De même, nous proposons depuis peu un « shrinkage » thermique des ligaments extrinsèques antéro-internes dans les décompensations d'hyperlaxités du poignet vers de véritables instabilités médiocarpiales ou encore dans certaines laxités douloureuses trapézométacarpiales. Les résultats précoces sont encourageants, mais seule l'épreuve du temps sera à même de considérer ces techniques comme validées.

3.2.1.4. Les fractures du radius. Elles constituent une indication croissante de l'arthroscopie notamment pour diagnostiquer et traiter les nombreuses lésions ligamentaires associées essentiellement lorsque le trait fracturaire est intra-articulaire [37,38,45,72]. Elle permettra de contrôler précisément la réduction des différents fragments (qu'il est possible de mobiliser par la manœuvre du « joy stick ») et de diminuer ainsi le risque arthrogène de ces lésions. Elle est pour nous d'une indication systématique dans les fractures intra-articulaires à haute énergie du sujet jeune, notamment s'il est sportif ou manuel. Des études nombreuses [5,18,21,32,45,48,56,57,61,122,144,145] ont montré la supériorité d'une réduction contrôlée endoscopiquement sur les techniques plus classiques ou purement radioscopiques. Nous considérons même que les fractures du radius constituent le terrain idéal pour la « courbe d'apprentissage » du chirurgien de la main. La pratique d'une arthroscopie contemporaine de l'ostéosynthèse n'ajoute nullement en iatrogénie mais permet d'acquérir une approche beaucoup plus complète de la prise en charge de ces fractures même si, au début, elle ne permettra qu'un simple lavage articulaire (à lui seul bénéfique) et une vérification directe de la qualité réductionnelle intra-articulaire.

3.2.1.5. Les fractures du scaphoïde. Les lésions ostéochondrales du carpe sont fréquemment responsables de douleurs chroniques rarement expliquées par les examens classiques. L'endoscopie précisera un diagnostic là où la radiologie

atteindra ses limites mais surtout elle permettra dans le même temps un traitement peu invasif. Ainsi, Terry Whipple [145] a développé une technique d'ostéosynthèse du scaphoïde contrôlée par arthroscopie qui évite l'ouverture des ligaments extrinsèques antéroexternes et ne nécessite pas d'immobilisation postopératoire. Elle n'est néanmoins indiquée que dans les formes peu ou pas déplacées de fractures corporeales fraîches ou tardant à consolider sous plâtre.

Cette technique princeps n'est que peu utilisée actuellement car la mise en place du davier réducteur s'avérait difficile. Néanmoins, de nombreux autres auteurs ont proposé des adaptations techniques où un vissage percutané proximodistal ou rétrograde est contrôlé valablement par une endoscopie médiocarpiale [114] permettant de s'assurer de la qualité réductionnelle (que l'on peut parfois améliorer par la mobilisation des fragments à la manière d'un « joy-stick ») et de démasquer d'éventuelles lésions associées (cartilages ou ligaments).

3.2.1.6. Les lésions ostéoligamentaires trapézo-métacarpiales. Les classiques fractures de Bennett ou leurs équivalents ligamentaires peuvent aussi bénéficier d'une réduction assistée par endoscopie, permettant un lavage articulaire bénéfique quant au risque arthrogène et un contrôle direct de la stabilité du brochage ou du vissage canulé [13,40].

3.2.2. Le poignet dégénératif

3.2.2.1. Chondropathie post-traumatique. « L'arthrose essentielle du poignet n'existe pas ! » (Kirk Watson). En effet, la dégénérescence arthrosique des articulations intracarpiales n'est que trop souvent le terme évolutif d'un traumatisme du poignet mal traité ou bien encore d'une chondrocalcinose du poignet.

L'arthroscopie permet de visualiser les surfaces articulaires et d'apprécier leur dégénérescence arthrosique (articulations scaphoradiales ou capitulaires dans le « SLAC wrist », terme évolutif de la dissociation scapholunaire et d'en préciser le stade et les indications ulériennes éventuelles).

Outre cet intérêt diagnostique, l'arthroscopie peut permettre un « lavage articulaire », une styloïdectomie radiale et un débridement souvent temporairement bénéfiques, faisant surseoir, dans les formes évoluées, à des interventions plus radicales parfois difficiles à accepter chez un patient actif. Il est souvent possible de procéder à l'ablation de *corps étrangers ostéocartilagineux* sources d'une gêne fonctionnelle variable comme dans le cadre d'une chondrocalcinose. Certaines pathologies [96] sont accessibles à des « ectomies » arthroscopiques (pôle proximal du scaphoïde, résection de la première rangée du carpe...) ou même à une implantation de prothèse partielle de scaphoïde (APSI®) avec des résultats précoces intéressants mais qui devront passer l'épreuve du temps.

3.2.2.2. Syndrome d'hyperpression interne. Quelques lésions spécifiques ont aussi tiré un large bénéfice de l'arthros-

copie. Il s'agit notamment de la *pathologie dégénérative du complexe triangulaire* (classe 2 de Palmer) liée à un index radiocubital inférieur positif [24,81]. C'est le cadre des syndromes d'hyperpression interne constitutionnels ou acquis (séquelle de fracture-tassement du radius ou secondaire à l'amincissement dégénératif du cartilage de la tête radiale). La dégénérescence du complexe triangulaire est habituelle après 50 ans mais lorsqu'elle est douloureuse, l'arthroscopie en précise la nature et surtout autorise un traitement complet qui consiste en la régularisation des lésions fibrocartilagineuses instables et l'accourcissement endoarticulaire de la tête cubitale saillante et chondropathique (*wafer procedure*). Il est ainsi souvent possible d'éviter une ostéotomie diaphysaire du cubitus (type Milch) beaucoup plus invalidante et de consolidation toujours problématique.

Le résultat de cette procédure est sans doute plus long à obtenir et plus incomplet dans la résolution des douleurs que dans la pathologie traumatique récente du TFCC. Ainsi, sur les 54 cas de lésions de classe 2 au sein de notre série de 248 lésions du TFCC, seuls 63 % ont obtenu un excellent ou bon résultat au vu du score modifié de la *Mayo Clinic* [44] souvent péjoré par des lésions traumatiques séquellaires associées, notamment une perte des amplitudes articulaires et de la force de la poigne due à la fracture du radius initiale. Néanmoins, la seule analyse de la douleur nous a montré des résultats statistiques beaucoup plus favorables (amélioration dans plus de 80 % des cas), ce qui était le but essentiel recherché chez ces patients souvent âgés. À moins d'une variance ulnaire supérieure à 4 mm, nous proposons un « *wafer procedure* » de première intention dans les séquelles de fractures du radius et réservons l'accourcissement diaphysaire et/ou la correction radiale aux échecs de cette technique.

3.2.2.3. Autres arthropathies plus rares. Viegas [127,128], Stanley [116,117], puis Dautel [29] ont montré la coexistence de phénomènes chondropathiques et parfois symptomatiques de la *pointe de l'os crochu* avec la présence d'une facette articulaire inférieure du semi-lunaire à destinée hamatale (Fig. 12). L'excision arthroscopique de la tête de l'os crochu suffit bien souvent à supprimer les douleurs postéro-internes qui témoignent de cette chondropathie.

3.2.3. La pathologie synoviale du poignet

Ce cadre pathologique ne bénéficie que depuis peu de temps de l'exploration endoscopique. Elle permet une appréciation minutieuse et peu agressive des lésions synoviales de certaines mono- ou oligo-arthrites accessibles à la biopsie, ainsi que des lésions ligamentaires et articulaires évolutives associées. L'irrigation est souvent bénéfique bien que d'un effet temporaire. La synovectomie radiocarpienne, médiocarpienne et surtout radiocubitale inférieure semble intéressante dans les stades précoces de *polyarthrite rhumatoïde* [1,2,6,76,135,136,146].

Certains *kystes du poignet* de physiopathologie encore mystérieuse [3,4,33,147] sont parfaitement accessibles à une

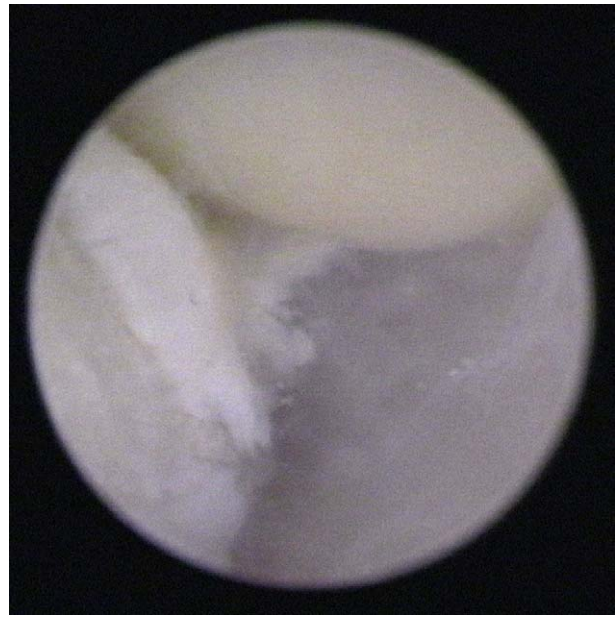

Fig. 12. Lésion chondrale dégénérative de la pointe de l'Hamatum dans une configuration Viegas type 2.

excision arthroscopique à mettre en balance avec les techniques conservatrices ou chirurgicales classiques [15,39,41,52,53,54,73,78,84,92,118,124] :

- les kystes dorsaux en projection de l'espace radiocarpien ou médiocarpien ;
- certains kystes antérieurs dont la racine se situe entre les ligaments extrinsèques antéroexterne [148] ;
- les microkystes dorsaux du ligament scapholunaire (les « occult ganglions » de Watson) [75,134] ;
- certains kystes synoviaux intracarpieus du scaphoïde ou du semi-lunaire d'ailleurs souvent associés – dans notre expérience [41] – à une synovite multikystique de la portion postérieure du ligament scapholunaire.

L'excision synoviale doit être complète jusqu'à visualisation des tendons extenseurs (Fig. 13), nous la menons préférentiellement au shaver plus qu'au bistouri électrique en raison du risque de lésion directe des tendons extenseurs. Aucune immobilisation postopératoire n'est nécessaire. Cette technique est doublement satisfaisante car les récives semblent bien moindres qu'après la chirurgie classique [64] dont elle n'a pas les complications (cicatrice disgracieuse, raideur articulaire...). L'exploration endoscopique de formes récivées après chirurgie conventionnelle nous a d'ailleurs permis de constater l'intrication avec ces formes de microsynovites dorsales du ligament scapholunaire (Fig. 7) qui semble donc être souvent le point de départ de ces synovites mucoïdes récivantes.

3.2.4. Indications thérapeutiques récentes

L'engouement que portent à l'arthroscopie nombre de chirurgiens du poignet conduit à proposer des techniques originales dans des indications les plus variées. Il faut néanmoins tempérer cet enthousiasme et ne pas céder à une recherche de prouesse technique toujours plus poussée qui

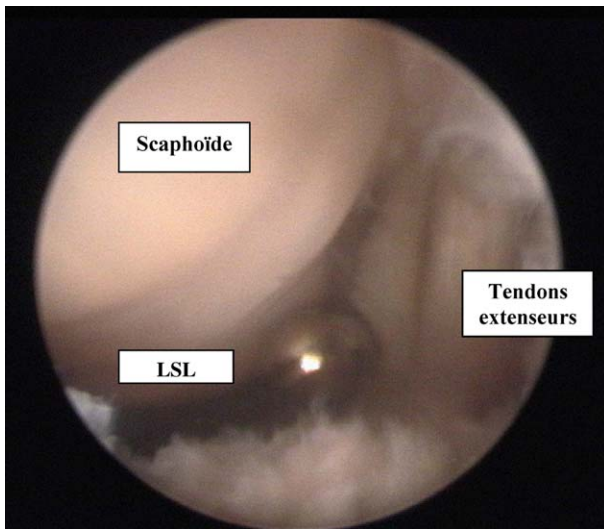


Fig. 13. Synovite dorsale, excision au shaver jusqu'à visualisation des tendons extenseurs des doigts, menée de la marge radiale à la réflexion synoviale du ligament scapholunaire.

pourrait peut-être à l'opposé du bon sens élémentaire. Ainsi, différents gestes osseux ont été proposés sous arthroscopie du poignet : « ectomies » partielles, de la première rangée, arthrodèse radiolunaire ou radioscapulolunaire, gestes sur les articulations métacarpophalangiennes ou trapézo-métacarpienne mais leur intérêt comparatif aux techniques classiques n'est pas évident notamment au vu d'une courbe d'apprentissage nécessairement longue de ces procédures difficiles [31,97,107,125].

Ruch et Poehling [106] rapportent leur expérience intéressante de la résection distale du scaphoïde dans certaines pseudarthroses. Fontes [38] a montré qu'il était techniquement possible de pratiquer une telle excision dans le cadre d'arthropathies dégénératives de l'articulation scaphotrapézoïdienne.

Ruch et Poehling [67] proposent un débridement endoscopique des lésions nécrotiques de Kienböck ou du scaphoïde avec une efficacité réelle sur les douleurs et une amélioration significative de la fonction [132].

Verhellen [126] puis Lucchetti [64] relatent leur intérêt pour l'arthrolyse endoscopique du poignet qui s'avère de réalisation difficile mais sans doute gratifiante pour une pathologie où la chirurgie classique était assez désarmée.

L'avenir est aussi sans doute tourné vers le développement de techniques de suture miniaturisée, de « shrinkage » ou d'ostéosynthèse notamment dans l'articulation trapézo-métacarpienne mais aussi métacarpophalangienne.

4. Complications

Le taux de complication relaté par les chirurgiens d'expérience est particulièrement faible et caractérise l'intérêt croissant des opérateurs pour ces techniques peu invasives. Le problème tient essentiellement de la courbe d'apprentissage qui est nécessaire avant de se repérer correctement dans

cette articulation complexe et de parvenir à pratiquer des gestes thérapeutiques.

Néanmoins, quelques complications spécifiques ont été relatées dans la littérature :

- dysesthésies temporaires notamment autour des voies dorso-ulnaires proches des rameaux sensitifs du nerf cubital ; il est donc important de n'inciser que la peau au bistouri et de dissiser les plans sous jacents à la pince hémostatique jusqu'à l'articulation ;
- un nodule cicatriciel inflammatoire peut s'observer autour de la voie 3–4, il se résorbe habituellement seul ou peut justifier une infiltration locale de corticoïdes ;
- l'utilisation récente de thermocoagulateurs a favorisé la survenue de brûlures superficielles autour de la voie instrumentale, il faut donc veiller à un contrôle de la température intra-articulaire, ce que mesure d'ailleurs les matériaux les plus récents ;
- l'utilisation d'une tour de traction métallique autoclavable est particulièrement utile à la technique mais il faut veiller à son parfait refroidissement avant toute utilisation car sa rémanence thermique est importante (comme le stipulent d'ailleurs les recommandations inscrites sur ce matériel) et peut être la source de brûlures sur les zones de contact.
- plus que lors de l'incision cutanée, les tendons extenseurs peuvent être lésés lors des temps d'excision synoviale dorsale comme dans le traitement des kystes synoviaux. Nous conseillons, dans cette indication, l'utilisation de « shavers » motorisés sur un mode oscillatoire permettant un meilleur contrôle du geste d'excision que les vaporisateurs thermiques ;
- l'introduction des instruments doit être minutieuse afin d'éviter des lésions cartilagineuses en tenant compte de l'obliquité articulaire.
- plus rares sont les complications de la chirurgie conventionnelle : infection, raideur articulaire, algoneurodystrophie...

5. Conclusion

Près de 20 ans après les premiers essais cliniques de Whipple, l'arthroscopie du poignet fait désormais partie de l'arsenal thérapeutique quotidien du chirurgien de la main. Il convient de la réserver, à titre diagnostique, aux pathologies laissées pour compte des explorations conventionnelles mais c'est essentiellement son intérêt thérapeutique qui prévaut actuellement. De nombreuses études confirment sa supériorité en matière de fractures articulaires du radius, de lésions ligamentaires, de certaines pathologies synoviales ou encore dans le traitement des séquelles douloureuses des fractures du radius du sujet âgé. Ses indications devraient encore s'accroître grâce aux progrès technologiques et la miniaturisation du matériel endoscopique. Elle nous semble particulièrement indiquée en pathologie sportive et chez le sujet jeune car, comme pour les autres articulations, l'arthroscopie assure un geste peu invasif et plus précis que la chirurgie conventionnelle.

Références

- [1] Adolfsson L, Nylander G. Arthroscopic synovectomy of the rheumatoid wrist. *J Hand Surg [Br]* 1993;18:92–6.
- [2] Adolfsson L, Frisen M. Arthroscopic synovectomy of the rheumatoid wrist. *J Hand Surg [Br]* 1997;22:711–3.
- [3] Angelides AC, Wallace P. The dorsal ganglion of the wrist: its pathogenesis, gross and microscopic anatomy, and surgical treatment. *J Hand Surg [Am]* 1976;1:228–35.
- [4] Angelides AC. Ganglions of the hand and wrist. In: Green DP, Hotchkiss RN, Pederson WC, editors. *Green's operative hand surgery*. Ed 4. New York: Churchill Livingstone; 1999. p. 2171–83.
- [5] Augé II WK, Velázquez PA. The application of indirect reduction techniques in the distal radius: the role of adjuvant arthroscopy. *Arthroscopy* December 2000;16(8):830–5 November.
- [6] Bain GI, Roth JH. The role of arthroscopy in arthritis. *Hand Clin* 1995;11:51–8.
- [7] Bleton R, Alnot JY, Levame J. Possibilités thérapeutiques de l'arthroscopie dans les poignets douloureux chroniques : à propos de 27 cas pour 55 arthroscopies. *Ann Chir Main* 1993;12:313–25.
- [8] Bora Jr. FW. Wrist Arthroscopy. *J Hand Surg [Am]* 1985;10:308.
- [9] Bora Jr. FW. The role of arthroscopy in the treatment of the disorders of the wrist. *Contemp Orthop* 1986;12:28–36.
- [10] Böhringer G, Schädel-Höpfner M. A method for all-inside arthroscopic repair of palmer 1B triangular fibrocartilage complex tears. *Arthroscopy* February 2002;18(2):211–3.
- [11] Botte MJ. Arthroscopy of the wrist, anatomy and technique. *J Hand Surg [Am]* 1989;14:313–5.
- [12] Cantor RM, Stern PJ, Wyrick JD, Michaels SE. The relevance of ligament tears or perforations in the diagnosis of wrist pain: an arthrographic study. *J Hand Surg [Am]* 1994;19:945–53.
- [13] Chen YC. Arthroscopy of the wrist and finger joints. *Orthop Clin N Am* 1979;10:723–33.
- [14] Chung KC, Zimmerman NB, Travis MT. Wrist arthrography versus arthroscopy: a comparative study of 149 cases. *J Hand Surg [Am]* 1996;21:591–4.
- [15] Clay NR, Clement DA. The treatment of dorsal wrist ganglia by radical excision. *J Hand Surg* 1988;13:187–91.
- [16] Cooney WP. Arthroscopy of the Wrist: an anatomy and classification of carpal instability. *Arthroscopy* 1990;6:133–40.
- [17] Cooney WP. Evaluation of chronic wrist pain by arthrography, arthroscopy, and arthrotomy. *J Hand Surg [Am]* 1993;18:815–22.
- [18] Cooney WP, Berger RA. Treatment of complex fractures of the distal radius. Combined use of internal and external fixation and arthroscopic reduction. *Hand Clin* 1993;9:603–12.
- [19] Corso SJ, Savoie FH, Geissler WB, Whipple TL. Arthroscopic repair of peripheral avulsions of the triangular fibrocartilage complex of the wrist: a multicenter study. *Arthroscopy* 1997;13:78–84.
- [20] Craig SM. Wrist Arthroscopy. *Clin Sports Med* 1987;6:551–6.
- [21] Culp RW, Osterman AL. Arthroscopic reduction and internal fixation of distal radius fractures. *Orthop Clin North Am* 1995;26:739–48.
- [22] Dap F. Intérêt de l'arthroscopie dans les douleurs mécaniques du poignet douloureux chronique. *J Traumatol Sport* 1995;12:231–6.
- [23] Dap F. Indications de l'arthroscopie du poignet. *Encyclopédie Médico Chirurgicale – Traité de l'Appareil Locomoteur*. 14-001-P-20 (2000).
- [24] Darrow JC. Distal ulnar recession for disorders of the distal radioulnar joint. *J Hand Surg [Am]* 1985;10:482–91.
- [25] Dautel G. Arthroscopie du poignet. In: Merle M, Dautel G, editors. *La main traumatique*. Tome 2. Paris: Masson; 1995. p. 381–97.
- [26] Dautel G, Goudot B, Merle M. Arthroscopic diagnosis of scapholunate instability in the absence of x-ray abnormalities. *J Hand Surg [Br]* 1993;18:213–8.
- [27] Dautel G, Merle M. Tests dynamiques arthroscopiques pour le diagnostic des instabilités scapholunaires. *Ann Chir Main* 1993;12:206–9.
- [28] Dautel G, Merle M. Techniques de l'arthroscopie du poignet. *Encycl. Méd. Chir. (Éditions Scientifiques et Médicales Elsevier SAS, Paris), Techniques chirurgicales - Orthopédie-Traumatologie*, 44-350 : 1997 ; 1–7.
- [29] Dautel G, Merle M. Chondral lesions of the midcarpal joint. *Arthroscopy* 1997;13:97–102.
- [30] De Araujo W, Poehling GG, Kuzma GR. New Tuohy needle technique for triangular fibrocartilage complex repair: preliminary studies. *Arthroscopy* 1996;12:699–703.
- [31] Declercq G, Schmitgen G, Verstreken J. Arthroscopic treatment of metacarpophalangeal arthropathy in haemochromatosis. *J Hand Surg [Br]* 1994;19:212–4.
- [32] Doi K, Hattori Y, Otsuka K, et al. Intra-articular fractures of the distal aspect of the radius: arthroscopically assisted reduction compared with open reduction and internal fixation. *J Bone Joint Surg Am* 1999;81:1093–100.
- [33] Faithfull DK, Seeto BG. The simple wrist ganglion: more than a minor surgical procedure? *Hand Surg* 2000;5:139–43.
- [34] Fellingner M, Peicha G, Seibert FJ, Grechenig W. Radial avulsion of the triangular fibrocartilage complex in acute wrist trauma: a new technique for arthroscopic repair. *Arthroscopy* 1997;13(3):370–4.
- [35] Fontes D. L'instabilité du carpe : mythe ou réalité. *La Maîtrise Orthopédique* 1991;6:1–7.
- [36] Fontes D. L'arthroscopie du poignet, intérêt diagnostique et thérapeutique. *Chirurgie endoscopique* 1992;1:14–22.
- [37] Fontes D, et al. Lésions ligamentaires associées aux fractures distales du radius – série de 58 arthrographies peropératoires. *Ann Chir Main* 1992;11:116–25.
- [38] Fontes D. Therapeutic interest of wrist arthroscopy - a series of 280 cases. In: 6th Congress on the IFSSH. Bologna: Monduzzi Editore; 1995. p. 723–8.
- [39] Fontes D. Traitement arthroscopique des kystes synoviaux du poignet. *Lettre du Rhumatologue* 1995;209:16–8.
- [40] Fontes D. Le pouce et les sports de ballon. In: Leclerc C, Gilbert A, editors. *Lésions de la main chez le sportif*. Paris: Ed. Frison-Roche; 1996. p. 69–77.
- [41] Fontes D. Ganglia treated by arthroscopy. In: Saffar P, Amadio PC, Foucher G, editors. *Current practice in hand surgery*. London: Martin Dunitz; 1997. p. 283–90.
- [42] Fontes D. La luxation trapézométacarpienne. Intérêt et modalités d'un traitement chirurgical précoce. *J Traumatol Sport* 1998;15:21–8.
- [43] Fontes D. Les lésions du complexe triangulaire du poignet : mécanisme, diagnostic et conduite à tenir. *La Main* 1998;3:61–8.
- [44] Fontes D. Traitement arthroscopique des lésions du complexe triangulaire du poignet : à propos de 124 cas. *La Main* 1998;3:17–22.
- [45] Fontes D. Arthroscopie du poignet dans le traitement des fractures récentes et anciennes du radius distal. In: *Monographies de la SOFCOT : fractures du radius distal de l'adulte sous la direction de Y. Allieu*. Exp. Scientifique publications; 1998. p. 195–207.
- [46] Gan BS, Richards RS, Roth JH. Arthroscopic treatment of triangular fibrocartilage tears. *Orthop Clin North Am* 1995;26:721–9.
- [47] Geissler WB. Arthroscopically assisted reduction of intraarticular fractures of the distal radius. *Hand Clin* 1995;11:19–29.
- [48] Geissler WB, Freeland AE. Arthroscopically assisted reduction of intraarticular distal radius fractures. *Clin Orthop* 1996;327:125–34.
- [49] Gupta R, Nelson SD, Baker J, Jones NF, Meals RA. The innervation of the triangular fibrocartilage complex: nitric acid maceration rediscovered. *Plast Reconstr Surg* January 2001;107(1):135–9.
- [50] Haugstvedt JR, Husby T. Results of repair of peripheral tears in the triangular fibrocartilage complex using an arthroscopic suture technique. *Scand J Plast Reconstr Surg Hand Surg* 1999;33(4):439–47.
- [51] Herbert TJ, Faithfull RG, McCann DJ, Ireland J. Bilateral arthrography of the wrist. *J Hand Surg [Br]* 1990;15:233–5.
- [52] Ho PC, Griffiths J, Lo WN, et al. Current treatment of ganglion of the wrist. *Hand Surg* 2001;6:49–58.
- [53] Ho PC, Lo WN, Hung LK. Technical note arthroscopic resection of volar ganglion of the wrist: a new technique. *Arthroscopy* February 2003;19(2):218–21.
- [54] Holm PC, Pandey SD. Treatment of ganglia of the hand and wrist with aspiration and injection of hydrocortisone. *Hand* 1973;5:63–8.

- [55] Jones WA, Lovell ME. The role of arthroscopy in the investigation of wrist disorders. *J Hand Surg [Br]* 1996;21:442–5.
- [56] Jupiter JB. Current concepts review: fractures of the distal end of the radius. *J Bone Joint Surg Am* 1991;73:461–9.
- [57] Jupiter JB. Complex articular fractures of the distal radius: classification and management. *J Am Acad Orthop Surg* 1997;5:119–29.
- [58] Knopp W. Arthroskopische Diagnostik des Handgelenkes. *Handchir Mikrochir Plast Chir* 1987;19:295–8.
- [59] Knopp W. Die Arthroskopie des proximalen Handgelenkes - Indikation, Technik und klinische Ergebnisse. *Unfallchirurg* 1988;91:22–8.
- [60] Koman LA. Indications for wrist arthroscopy. *Arthroscopy* 1990;6:116–9.
- [61] Levy HJ, Glickel SZ. Arthroscopic assisted internal fixation of volar intraarticular wrist fractures. *Arthroscopy* 1993;9:122–4.
- [62] Lindau T, Adlercreutz C, Aspenberg P. Peripheral tears of the triangular fibrocartilage complex cause distal radioulnar joint instability after distal radial fractures. *J Hand Surg [Am]* 2000;25(3):464–8.
- [63] Lichtman DM, Schneider JR, Swafford AR, Mack GR. Ulnar midcarpal instability—Clinical and laboratory analysis. *J Hand Surg [Am]* 1981;6:515–23.
- [64] Luchetti R, Badia A, Alfarano M, et al. Arthroscopic resection of dorsal wrist ganglia and treatment of recurrences. *J Hand Surg [Br]* 2000;25:38–40.
- [65] Mayfield JK, Johnson RP, Kilcoyne RK. Carpal dislocations: Pathomechanics and progressive perilunar instability. *J Hand Surg [Am]* 1980;5:226–41.
- [66] Menon J, Wood VE. Isolated tears of triangular fibrocartilage of the wrist : results of partial excision. *J Hand Surg [Am]* 1984;9A:527–30.
- [67] Menth-Chiari WA, Poehling GG, Wiesler ER, Ruch DS. Arthroscopic debridement for the treatment of Kienbock's disease. *Arthroscopy* January–February 1999;15(1):12–9.
- [68] Mikic ZD. Age changes in the triangular fibrocartilage complex of the wrist joint. *J Anat* 1978;126:367–84.
- [69] Minami A, Ishikawa J, Suenaga N, Kasashima T. Clinical results of treatment of triangular fibrocartilage complex tears by arthroscopic debridement. *J Hand Surg [Am]* 1996;21:406–11.
- [70] Nakamura T, Yabe Y. Histological anatomy of the triangular fibrocartilage complex of the human wrist. *Ann Anat* 2000;182(6):567–72.
- [71] Nichols CD. Wrist Arthroscopy - an ambulatory surgery procedure. *AORN J* 1989;49:759–63 766, 768.
- [72] Nicolaidis SC, Hildreth DH, Lichtman DM. Acute injuries of the distal radioulnar joint. *Hand Clin* 2000;16(3):449–59.
- [73] Nield DV, Evans DM. Aspiration of ganglia. *J Hand Surg [Br]* 1986;11:264.
- [74] North ER. An anatomic guide for an arthroscopic visualisation of the wrist capsular ligaments. *J Hand Surg [Am]* 1988;1:823–9.
- [75] Ogino T, Minami A, Fukada K, et al. The dorsal occult ganglion of the wrist and ultrasonography. *J Hand Surg [Br]* 1988;13:181–3.
- [76] Ostendorf B, Dann P, Wedekind F. Miniarthroscopy of metacarpophalangeal joints in rheumatoid arthritis. Rating of diagnostic value in synovitis staging and efficiency of synovial biopsy. *J Rheum* 1999;26:1901–8.
- [77] Osterman AL. Arthroscopic debridement of triangular fibrocartilage complex tears. *Arthroscopy* 1990;6:120–4.
- [78] Osterman AL, Raphael J. Arthroscopic resection of dorsal ganglion of the wrist. *Hand Clin* 1995;11:7–12.
- [79] Osterman AL, Terril RG. Arthroscopic treatment of TFCC lesions. *Hand Clin* 1991;7:277–81.
- [80] Osterman AL. Wrist arthroscopy: operative procedures. In: Green DP, Hotchkiss RN, Pederson WC, editors. *Green's operative hand surgery*, Ed 4. New York: Churchill Livingstone; 1999. p. 207–22.
- [81] Palmer AK. Relationship between ulnar variance and triangular fibrocartilage complex thickness. *J Hand Surg [Am]* 1984;9:681–3.
- [82] Palmer AK. Triangular fibrocartilage complex lesions: a classification. *J Hand Surg [Am]* 1989;14:594–606.
- [83] Palmer AK. Triangular fibrocartilage disorders: injury patterns and Treatment. *Arthroscopy* 1990;6:125–32.
- [84] Pederzini L, Ghinelli M. Arthroscopic treatment of dorsal arthrogenic cysts of the wrist. *J Sports Trauma Rel Res* 1995;17:210–5.
- [85] Pederzini L, Luchetti R, Soragni O, Alfarano M, Montagna G, Cerofolini E, et al. Evaluation of the triangular fibrocartilage complex tears by arthroscopy, arthrography, and magnetic resonance imaging. *Arthroscopy* 1992;8(2):191–7.
- [86] Plancher KD, Faber KJ. Arthroscopic repair of radial-sided triangular fibrocartilage complex lesions. *Techn Hand Upper Extrem Surg* 1999;3:44–51.
- [87] Poehling GG, Siegel DB, Koman LA, Chabon SJ. Arthroscopy of the wrist and elbow. In: Green DP, editor. *Operative hand surgery*. New York: Churchill Livingstone; 1993. p. 189–214.
- [88] Pomsel T. Die arthroskopische Diagnostik der Handgelenks Discusverletzung. *Z Orthop* 1989;127:331–5.
- [89] Reagan DS, Linscheid RL, Dobyns JH. Lunotriquetral sprains. *J Hand Surg [Am]* 1984;9:502–14.
- [90] Retting ME, Amadio PC. Wrist arthroscopy: indications and clinical applications. *J Hand Surg [Br]* 1994;19:774–7.
- [91] Richards RS, Bennett JD, Roth JH, Milne K. Arthroscopic diagnosis of intra-articular soft tissue injuries associated with distal radial fractures. *J Hand Surg [Am]* 1997;22:772–6.
- [92] Richman JA, Gelberman II R, Engber WS, et al. Ganglions of the wrist and digits: results of treatment by aspiration and cyst wall puncture. *J Hand Surg [Am]* 1987;12:1041–3.
- [93] Roth JH. Radiocarpal arthroscopy and arthrography in the diagnosis of ulnar wrist pain. *Arthroscopy* 1986;234–43.
- [94] Roth JH. Radiocarpal Arthroscopy. *Orthopedics* 1988;11:1309–12.
- [95] Roth JH. Arthroscopic surgery of the Wrist. *Instr Course Lect* 1988;37:183–94.
- [96] Roth JH. Arthroscopic “-Ectomy” surgery of the Wrist. *Arthroscopy* 1990;6:141–7.
- [97] Rozmarny LM, Wei N. Metacarpophalangeal arthroscopy. *Arthroscopy* April 1999;15(3):333–7.
- [98] Ruby L. Carpal instability. *J Bone Joint Surg Am* 1995;77:476–87.
- [99] Ruch DS, Poehling GG, Chabon SJ. The role of arthroscopy in the treatment of scapholunate dissociation. *Tech Orthop* 1992;7:42–8.
- [100] Ruch DS, Poehling GG. Arthroscopic management of partial scapholunate and lunotriquetral injuries of the wrist. *J Hand Surg [Am]* 1996;21:412–7.
- [101] Ruch DS, Siegel D, Chabon SJ, Koman LA, Poehling GG. Arthroscopic categorization of intercarpal ligamentous injuries of the wrist. *Orthopaedics* 1993;16:1051–6.
- [102] Ruch DS, Hosseinian A, Poehling GG. Results of arthroscopic debridement of partial intrinsic ligamentous injuries of the wrist. *Trans 48th Am Soc Surg Hand* 1993;39.
- [104] Ruch DS, Poehling GG. Arthroscopic management of partial scapholunate and lunotriquetral injuries of the wrist. *J Hand Surg [Am]* 1996;21:412–7.
- [105] Ruch DS, Bowling J. Arthroscopic assessment of carpal instability. *Arthroscopy* October 1998;14(7):675–81 675.
- [106] Ruch DS, Chang DS, Poehling GG. Case report the arthroscopic treatment of avascular necrosis of the proximal pole following scaphoid nonunion. *Arthroscopy : The Journal of Arthroscopic and Related Surgery* October 1998;14(7):747–52.
- [107] Ryu J, Fagan R. Arthroscopic treatment of acute complete metacarpophalangeal ulnar collateral ligament tears. *J Hand Surg [Am]* 1995;20:1037–42.
- [108] Sachar K, Glowacki K, Weiss APC. A prospective study of arthroscopic debridement alone for intercarpal ligament tears. *Trans 62nd Am Acad Orthop Surgeons* 1995:284.
- [109] Sagerman SD, Short W. Arthroscopic repair of radial-sided triangular fibrocartilage complex tears. *Arthroscopy* 1996;12(3):339–42.
- [110] Savoie III FH. Arthroscopy for carpal instability. *Orthop Clin North Am* 1995;26:731–8.
- [111] Savoie III FH. The role of arthroscopy in the diagnosis and management of cartilaginous lesions of the wrist. *Hand Clin North Am* 1995;11:1–5.

- [112] Sennwald GR, Lauterburg M, Zdravkovic V. A new technique of reattachment after traumatic avulsion of the TFCC at its ulnar insertion. *J Hand Surg [Br]* 1995;20(2):178–84.
- [113] Skie MC, Mekhail AO, Deitrich DR, Ebraheim NE. Operative technique for inside-out repair of the triangular fibrocartilage complex. *J Hand Surg [Am]* 1997;22:814–7.
- [114] Slade JF, Cappellino A, Ansah P. The efficacy of arthroscopic assisted reduction of intra-articular fractures of the small joints of the hand. Presented at the annual meeting of the Arthroscopy Association of North America, Orlando, FL, May 1998.
- [115] Slutsky DJ. Case report arthroscopic repair of dorsal radiocarpal ligament tears. *Arthroscopy* November–December 2002;18(9):E49.
- [116] Stanley J, Saffar P. *Wrist arthroscopy*. London: Martin Dunitz; 1994.
- [117] Stanley JK, Hodgson SP, Royle SG. An approach to the diagnosis of chronic wrist pain. *Ann Chir Main* 1994;13:202–6.
- [118] Stephen AB, Lyons AR, Davis TR. A prospective study of two conservative treatments for ganglia of the wrist. *J Hand Surg [Br]* 1999;24:104–5.
- [119] Takagi K. The arthroscope: the second report. *Nippon Seikeigeka Gakkai Zasshi* 1939;14B:441.
- [120] Thiru-Pathi RG. Arterial anatomy of TFCC of the wrist and its surgical significance. *J Hand Surg* 1986;11A:258–63.
- [121] Trumble TE, Gilbert M, Vedder N. Isolated tears of the triangular fibrocartilage: management by early arthroscopic repair. *J Hand Surg [Am]* 1997;22:57–65.
- [122] Vandenbussche E, Fontes D, Benoit J. Les fractures marginales antérieures du radius. Particularités médico-légales. *Revue du Dommage corporel* 1992;221–31.
- [123] Van den Eynde S, De Smet L, Fabry G. Diagnostic value of arthrography and arthroscopy of the radiocarpal joint. *Arthroscopy* 1994;10:50–3.
- [124] Varley GW, Needoff M, Davis TR, Clay NR. Conservative management of wrist ganglia : aspiration versus steroid infiltration. *J Hand Surg [Br]* 1997;22:636–7.
- [125] Vauperl GL, Andrews JR. Diagnostic and operative arthroscopy of the thumb metacarpophalangeal joint. A case report. *Am J Sports Med* 1985;13:139–41.
- [126] Verhellen R, Bain GI. Arthroscopic capsular release for contracture of the wrist: a new technique arthroscopy. *The Journal of Arthroscopic and Related Surgery* January–February 2000;16(1):106–10.
- [127] Viegas SF. The medial (hamate) facet of the lunate. *J Hand Surg [Am]* 1990;15A:564–71.
- [128] Viegas SF. The lunohamate articulation of the midcarpal joint - Arthroscopy. *The J of Arthroscopy and Related Surgery* 1990;6:5–10.
- [129] Voche PH, Blum A, Dap F, Merle M. Attitude diagnostique et thérapeutique en présence d'un poignet traumatique aigu. *Eur J Orthop Surg Traumatol* 1994;4:149–54.
- [130] Voche PH, Merle M. Aspects actuels de la réinsertion arthroscopique du fibrocartilage triangulaire du poignet. *La Main* 1996;1:129–36.
- [131] Watanabe M. *Arthroscopy of small joints*. Tokyo Igaku-Shoin 1985;7.
- [132] Watanabe K, Nakamura R, Imaeda T. Arthroscopic assessment of Kienbock's disease. *Arthroscopy* 1995;11:257–62.
- [133] Watson HK, Ashmead DA, Makhlof V. Examination of the scaphoid. *J Hand Surg [Am]* 1988;13:657–60.
- [134] Watson HK, Rogers WD, Ashmead IV D. Reevaluation of the cause of the wrist ganglion. *J Hand Surg [Am]* 1989;14:812–7.
- [135] Wei N, Delauter SK, Erlichman MS, Rozmaryn LM, Beard SJ, Henry DL. Arthroscopic synovectomy of the metacarpophalangeal joint in refractory rheumatoid arthritis. *Arthroscopy* 1999;15:265–8.
- [136] Wei N, Delauter SK. Office-Based Arthroscopic Synovectomy of the Wrist in Rheumatoid Arthritis. *Arthroscopy* October 2001;17(8):884–7.
- [137] Weiss A-P, Akelman E, Lambiase R. Comparison of the findings of triple-injection cinearthrography of the wrist with those of arthroscopy. *J Bone Joint Surg Am* 1996;78:348–56.
- [138] Weiss AP, Sachar K, Glowacki KA. Arthroscopic debridement alone for intercarpal ligament tears. *J Hand Surg [Am]* 1997;22:344–9.
- [139] Westkaemper JG, Mitsionis G, Giannakopoulos PN, Sotereanos DG. Wrist arthroscopy for the treatment of ligament and triangular fibrocartilage complex injuries. *Arthroscopy* July–August 1998;14(5):479–83.
- [140] Whipple TL, Marotta J, Powell J. Techniques of wrist arthroscopy. *Arthroscopy* 1985;2(4):244.
- [141] Whipple TL. Techniques of wrist arthroscopy. *Arthroscopy* 1986;2:244–52.
- [142] Whipple TL. *Arthroscopic surgery: the wrist*. Philadelphia: Lippincott; 1992.
- [143] Whipple TL. The role of arthroscopy in the treatment of scapholunate instability. *Hand Clin* 1995;11:37–40.
- [144] Whipple TL. The role of arthroscopy in the treatment of intraarticular wrist fractures. *Hand Clin* 1995;11:13–8.
- [145] Whipple TL. In: *Arthroscopic reduction of intraarticular fractures, current practice in hand surgery*. London: Martin Dunitz; 1997. p. 249–58.
- [146] Wilkes LL. Arthroscopic synovectomy in the rheumatoid metacarpophalangeal joint. *J Med Assoc Ga* 1987;76:638–9.
- [147] Wintman BI, Gelberman RH, Katz JN. Dynamic scapholunate instability. *Hand Clin* 1995;11:37–40.
- [148] Wright TW, Cooney WP, Ilstrup DM. Anterior wrist ganglion. *J Hand Surg [Am]* 1994;19:954–8.
- [149] Zachee B, De Smet L, Fabry G. Arthroscopic suturing of TFCC lesions. *Arthroscopy* 1993;9:242–3.
- [150] Zlatkin MB, Chao PC, Osterman AL, Schnell MD, Dalinko MK, Kressel HY. Chronic wrist pain: evaluation with high-resolution MR imaging. *Musculoskel Radiol* 1989;173:723–9.